pôle locomoteur

Les traumatismes du membre supérieur

Céline CHARLEZ
chirurgie orthopédique et traumatologique,
CHU Avicenne

DEFINITION

- **A-localisation**
- **B-type**
- **C-déplacement**
- **D-lésions associées**
- **E-mécanisme**

RAPPEL ANATOMIQUE

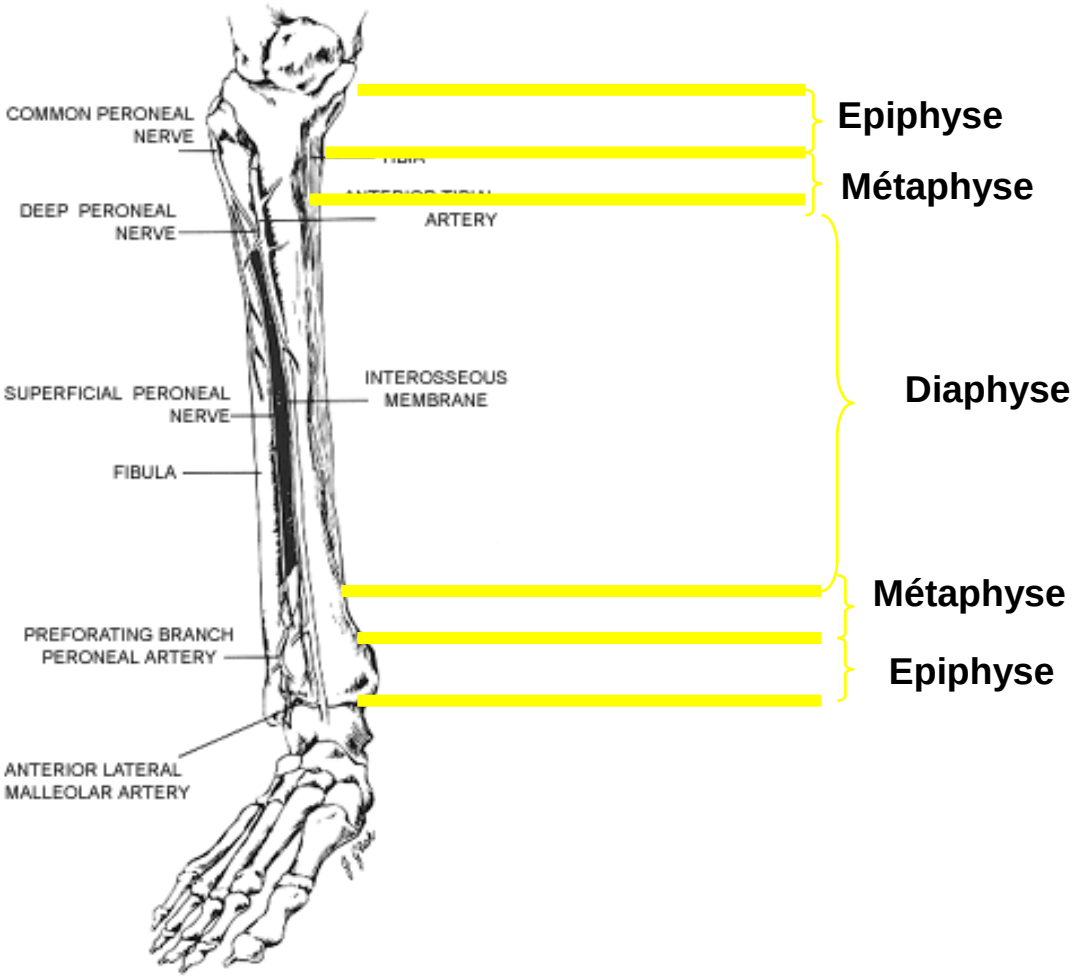

EPIHYSAIRE

METAPHYSAIRE

DIAPHYSAIRE

EPIPHYSO-METAPHYSAIRE

METAPHYSO-DIAPHYSAIRE

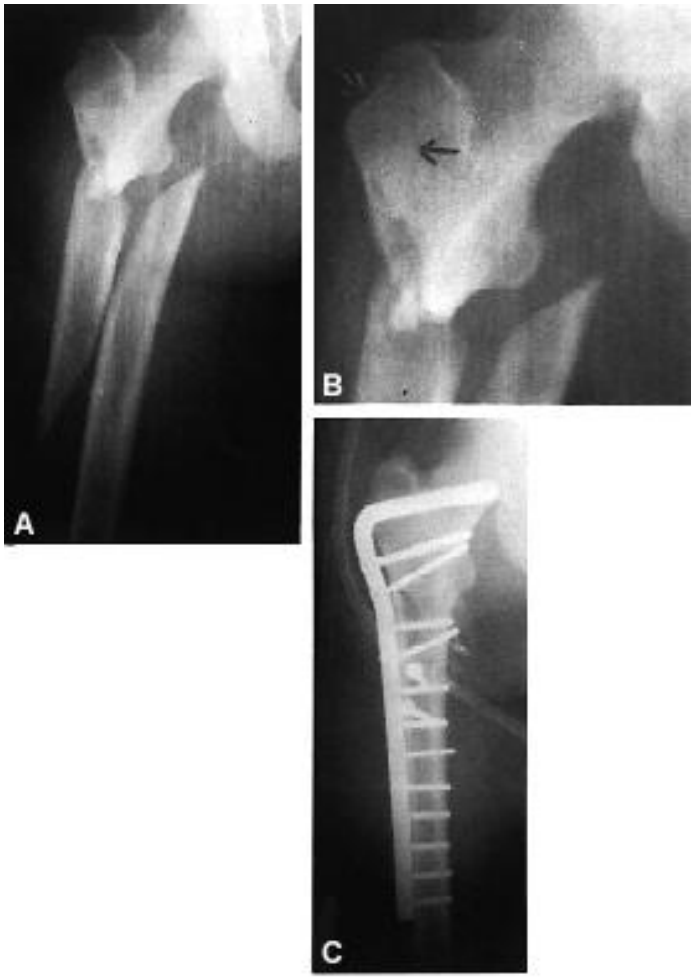

EPIPHYSO-METAPHYSO-DIAPHYSAIRE

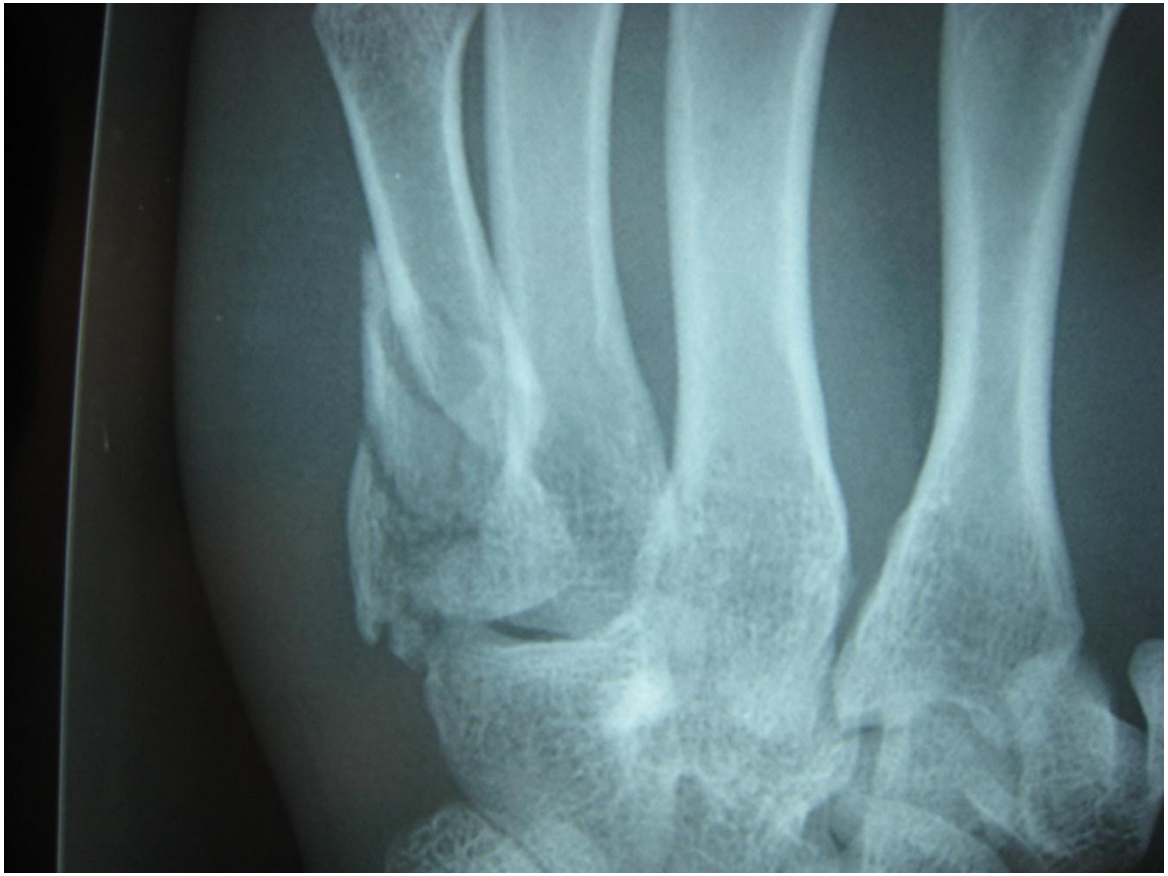

DEFINITION

- A-localisation
- **B-type**
- C-déplacement
- D-lésions associées
- E-mécanisme

TRANSVERSE

OBLIQUE

-court
-long

SPIROIDE

3ème FRAGMENT

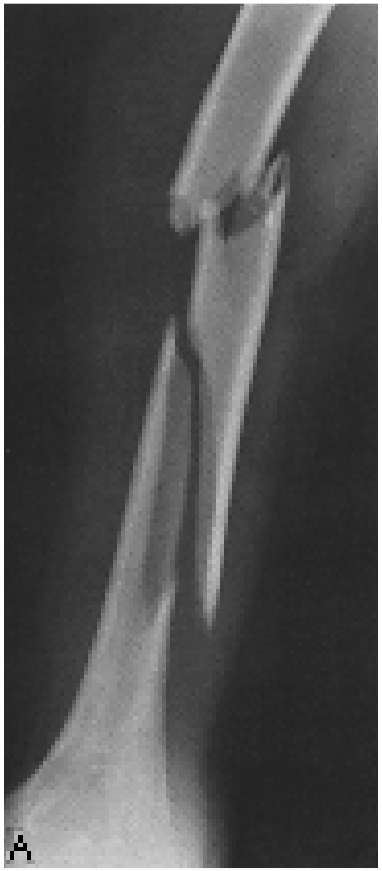

« aile de papillon »

BIFOCALE

COMMINUTIVE

TYPES

TYPES

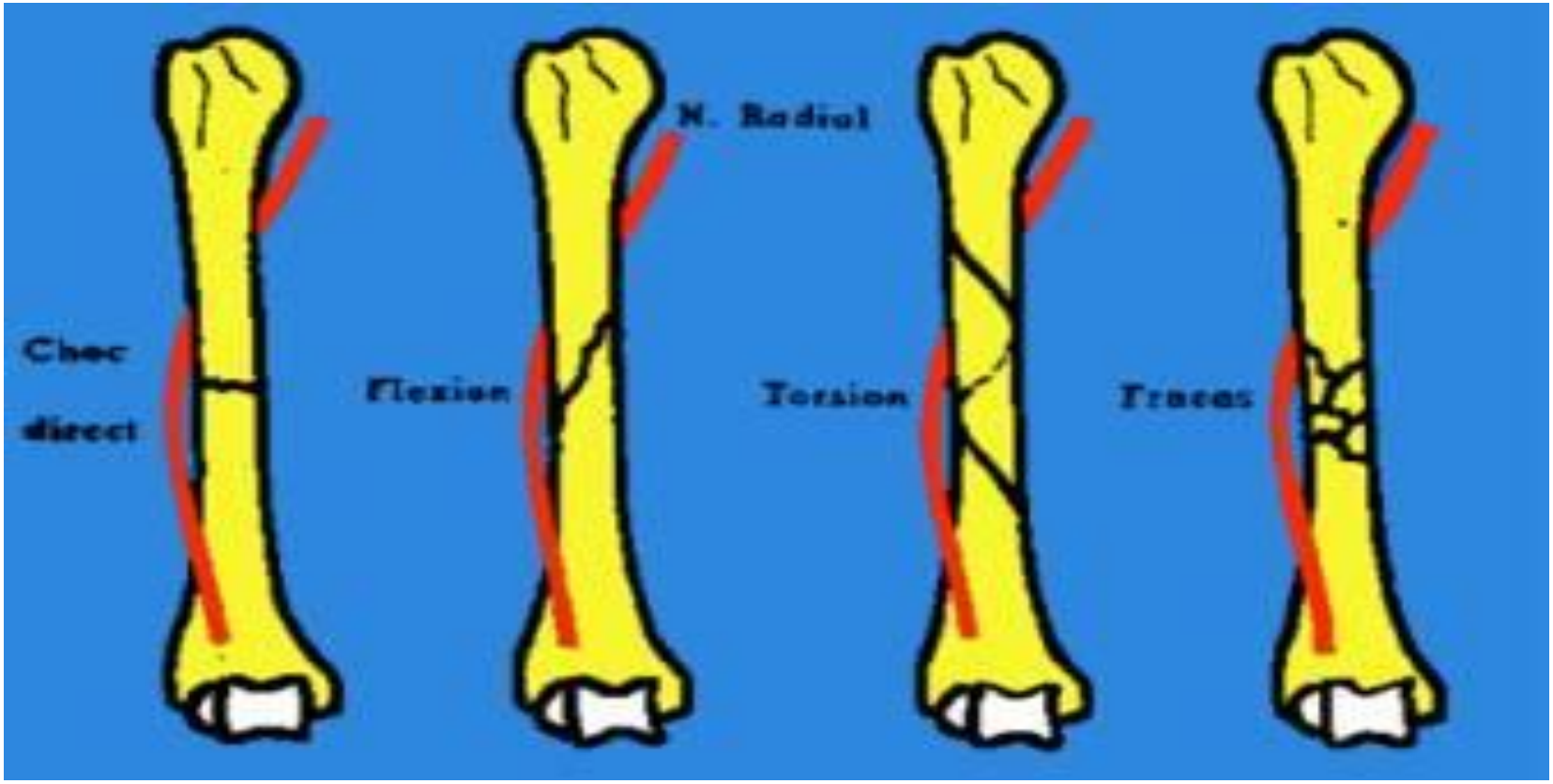

DEFINITION

- A-localisation
- B-type
- C-déplacement
- D-lésions associées
- E-mécanisme

DEPLACEMENT

- **Angulation**
- **Baïonnette**
- **Chevauchement**
- **Décallage (= rotation)**

ANGULATION

VALGUS

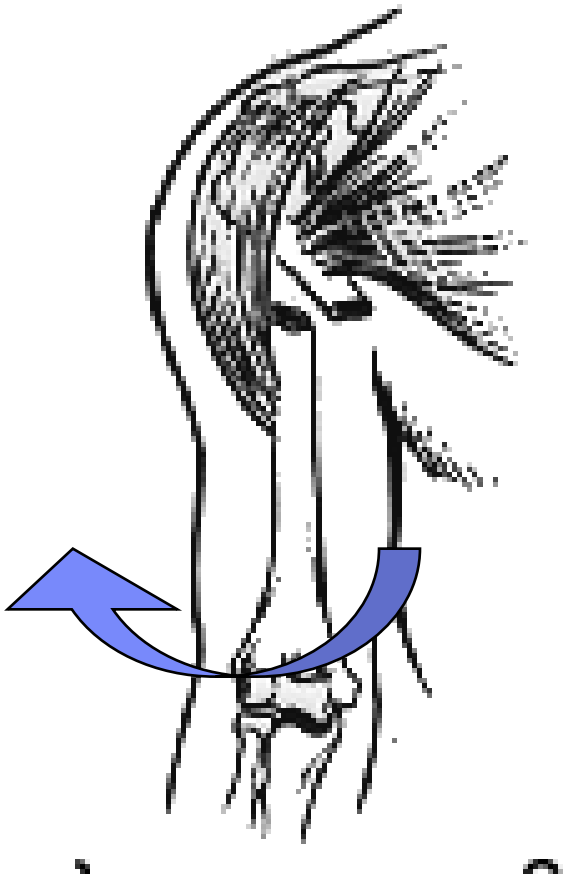

ANGULATION

VARUS



ANGULATION

FLEXUM

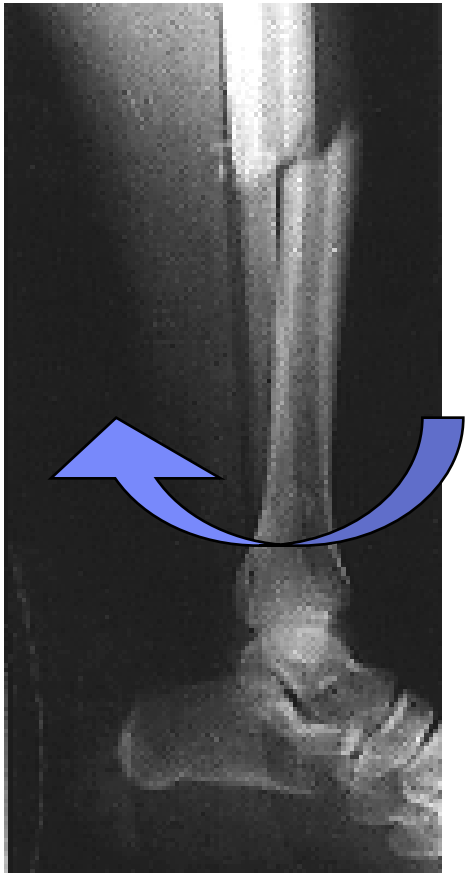

ANGULATION

RECURVATUM

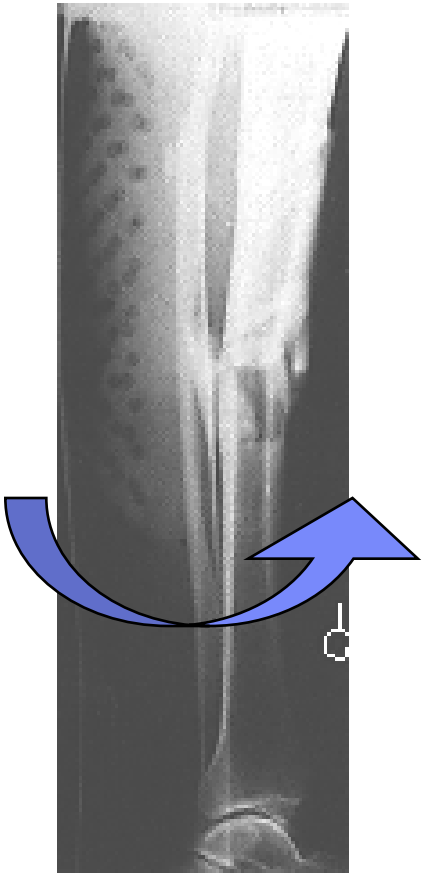

DEPLACEMENT

- Angulation
- Baïonnette
- Chevauchement
- Décallage (= rotation)

BAÏONNETTE

DEPLACEMENT

- Angulation
- Baïonnette
- Chevauchement
- Décallage (= rotation)

CHEVAUCHEMENT

DEPLACEMENT

- **Angulation**
- **Baïonnette**
- **Chevauchement**
- **Décallage (= rotation)**

DECALLAGE

DEFINITION

- A-localisation
- B-type
- C-déplacement
- D-lésions associées
- E-mécanisme

LÉSIONS ASSOCIÉES

- **Cutanées: classification de Cauchoix et Duparc**
- **Vasculaires**
- **Nerveuses**

CUTANÉES

OUVERTURE
stade I de Cauchoix

CUTANÉES

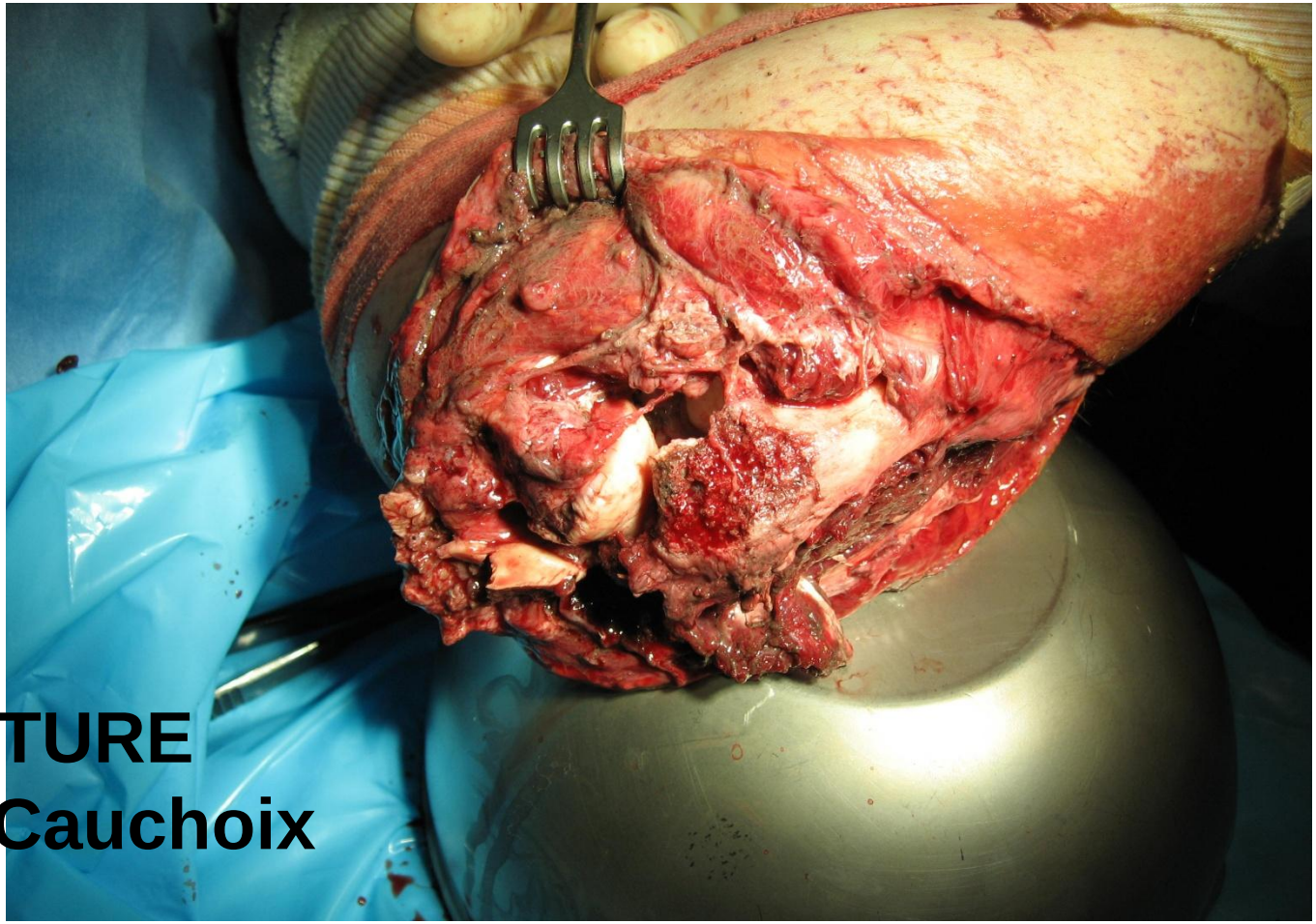

OUVERTURE
stade II de Cauchoix

CUTANÉES

OUVERTURE stade III de Cauchoix (à gauche)
stade II de Cauchoix (à droite)

COMPLICATION NERVEUSE

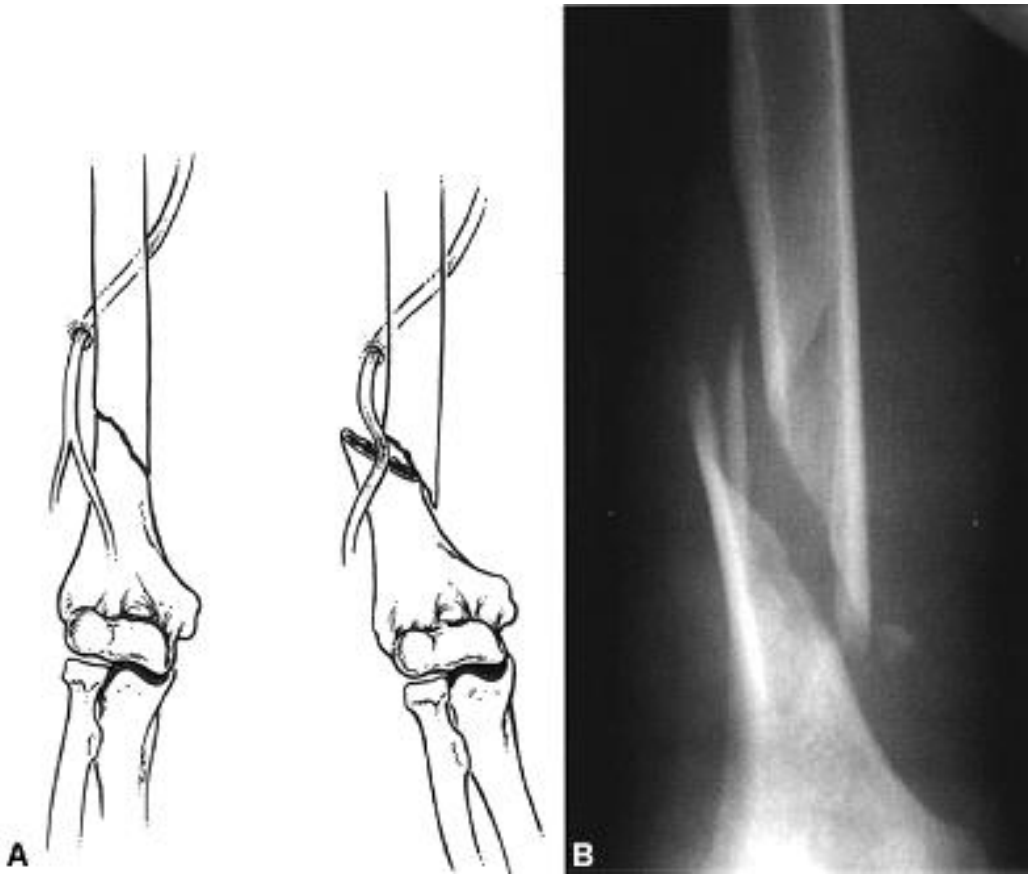

COMPLICATION NERVEUSE

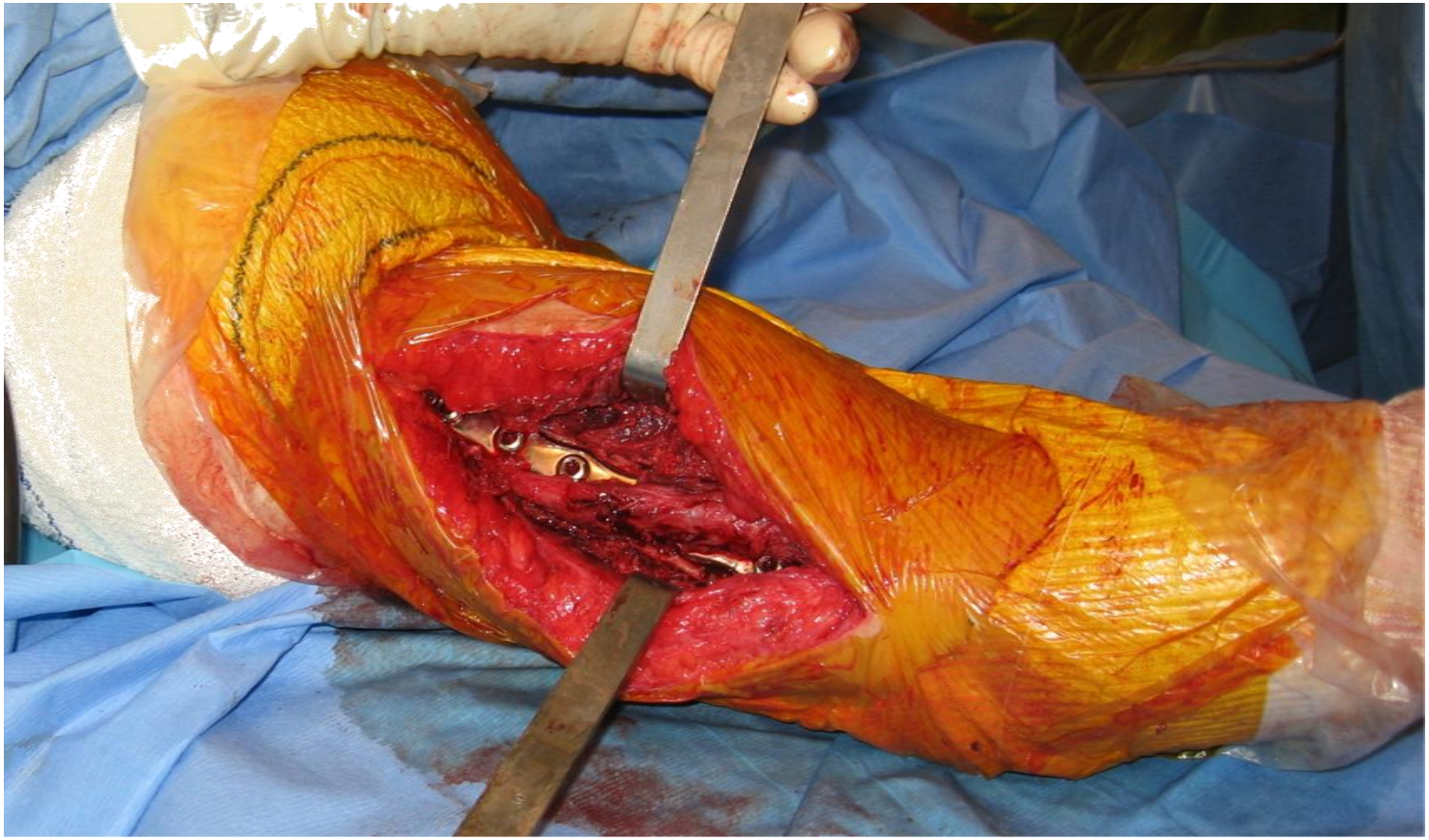

Nerf radial croisant l'humérus

COMPLICATION VASCULAIRE

FRACTURE LUXATION

DEFINITION

- A-localisation
- B-type
- C-déplacement
- D-lésions associées
- **E-mécanisme**

MECANISMES

- **Direct**
- **Indirect**

EVOLUTION

- **Rappel histologique sur la consolidation**
- **Conséquences**

HISTOLOGIE

- **Phase I: constitution de l'hématome, interruptions vasculaires et destructions cellulaires**
- **Réponse inflammatoire: vasodilatation, exsudat (œdème), mise en jeu des cellules de l'inflammation.**

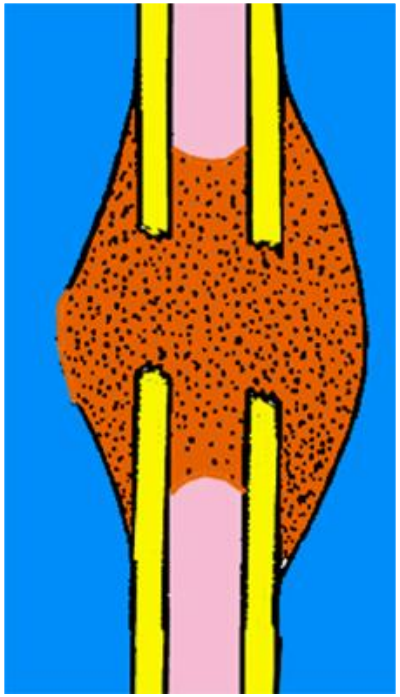

1- Hématome

Réaction inflammatoire

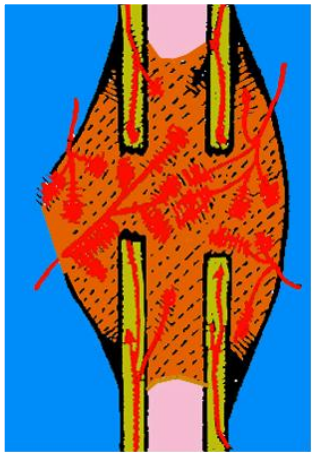

HISTOLOGIE

- **Phase II Réparation: organisation de l'hématome, angiogenèse, dépôt de collagène, trame de reminéralisation.**
- **Cal primaire (mou)**
- **Phase III Remodelage: résorption d'une partie du cal primaire et prolifération d'os trabéculaire selon les lignes de force**

2- Cal conjonctif

Apport vasculaire

3- Ossification du cal



HISTOLOGIE facteurs influents

- **Atteinte des tissus mous**
- **Defect osseux**
- **Evacuation de l'hématome**
- **Type d'os (cortical ou spongieux)**

- **Qualité de l'immobilisation**
- **Infection**
- **Pathologies associées**
- **Facteurs systémiques (âge, hormones,…)**
- **TABAC**

→ **CONSOLIDATION**
RETARD DE CONSOLIDATION
PSEUDARTHROSE

PSEUDARTHROSE

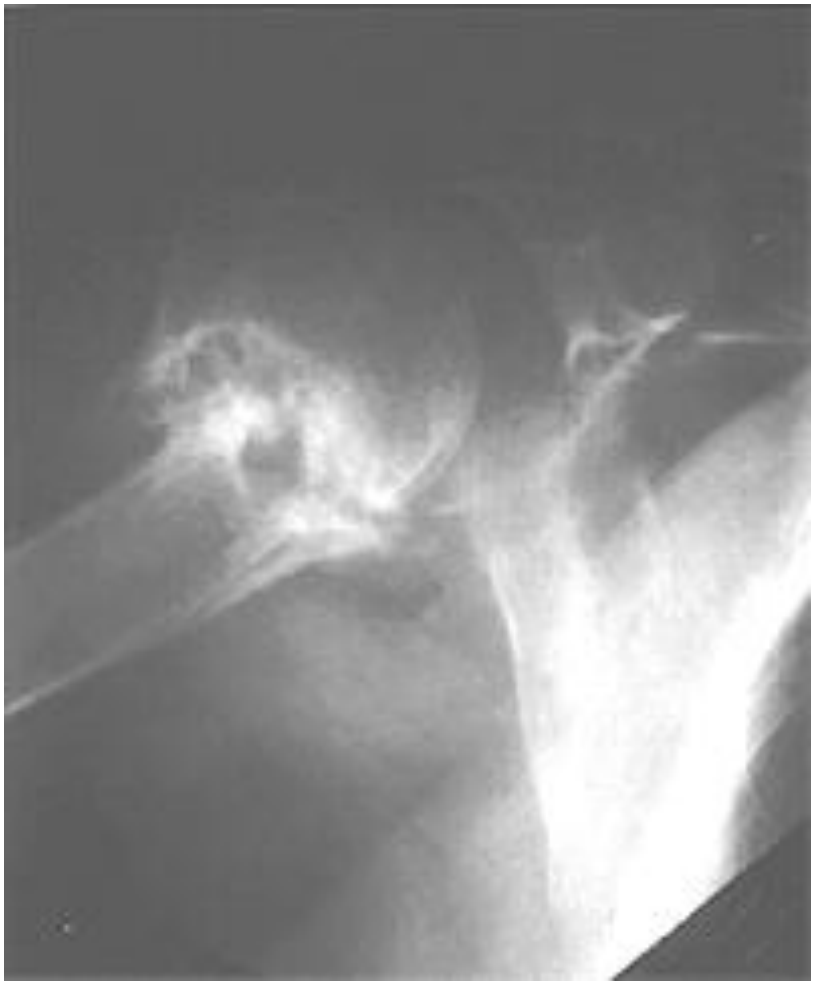

COMPLICATIONS

- **Complications immédiates: cutanée, vasculo-nerveuses, syndrome de loge**
- **Complications précoces: infections (ostéite aiguë, chronique), thromboembolique, générales (décubitus), algodystrophie**
- **Complications tardives : cal vicieux, pseudarthrose, ostéïte chronique, arthrose, enraidissement, nécroses**

CAL VICIEUX

CAS PARTICULIERS

- **Fractures pathologiques**

CAS PARTICULIERS

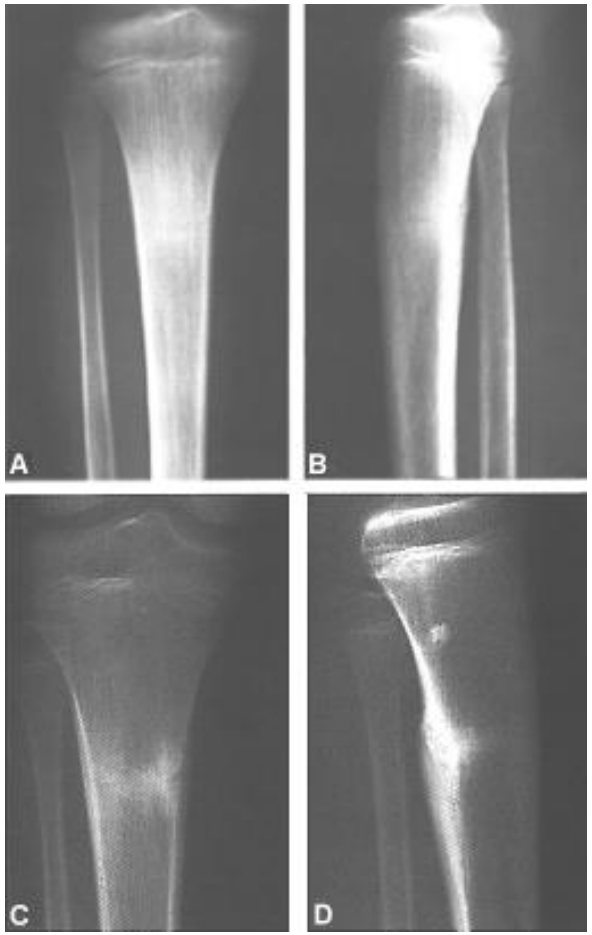

- **Fracture de fatigue**

CLINIQUE

- **Douleur**
- **Déformation**
- **Impotence fonctionnelle**
- **Complications immédiates**

TRAITEMENT

- **Fonctionnel**
- **Orthopédique**
- **Chirurgical**

TRAITEMENT ORTHOPEDIQUE

- **Réduction**
- **Contention (plâtre, traction)**
- **Surveillance**

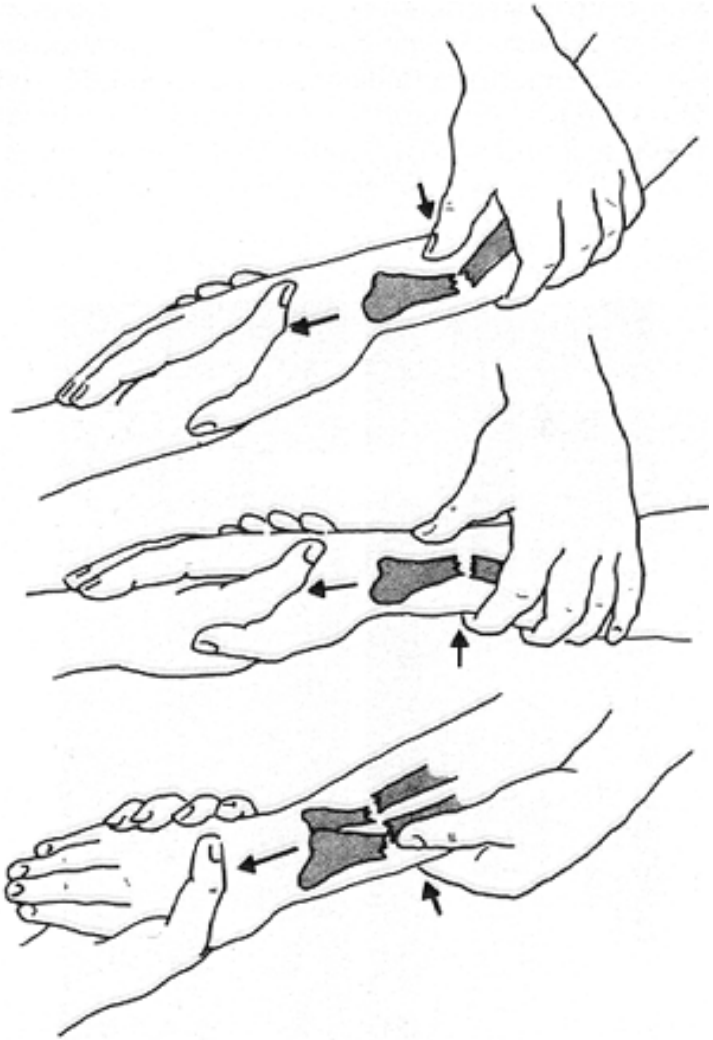

IMMOBILISATION PLATREE

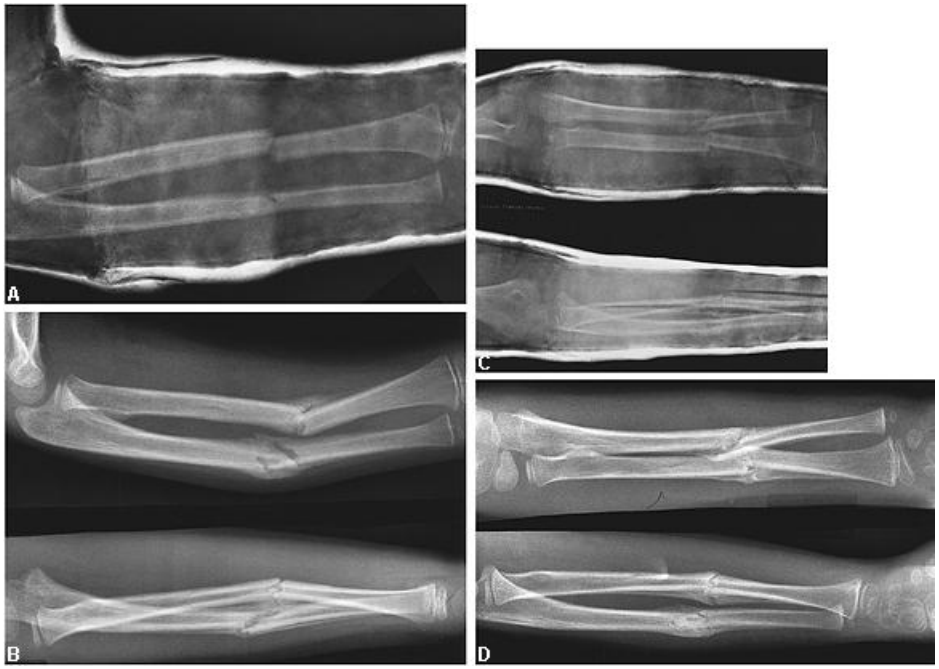

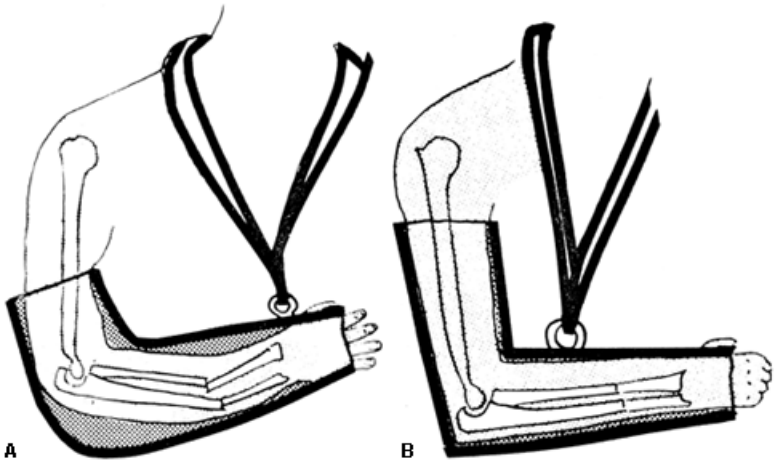

IMMOBILISATION PLATREE

SURVEILLANCE

- **Complications vasculo-nerveuses: coloration, pouls, mobilité, sensibilité, douleurs, oedèmes, syndrome de loge.**
- **Complications du traitement orthopédique: douleur sous plâtre, infection sur broche, déplacement secondaire…**
- **Complications thrombo-emboliques**
- **Complications médicamenteuses**
- **Surveillance radiologique**

TRAITEMENT CHIRURGICAL

- **Réduction (foyer ouvert ou fermé)**
- **Ostéosynthèse: interne, centro-médullaire, externe**
- **Arthroplastie**
- **Traitement des lésions associées (lambeaux, pontage vasculaire, suture nerveuse).**

FIXATION EXTERNE

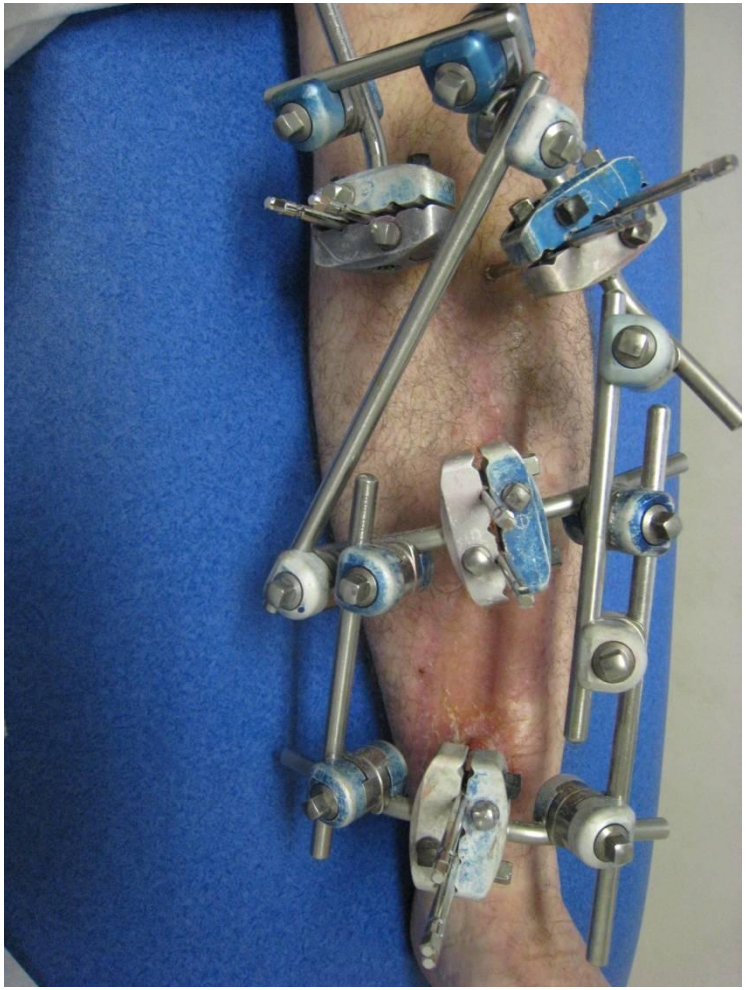

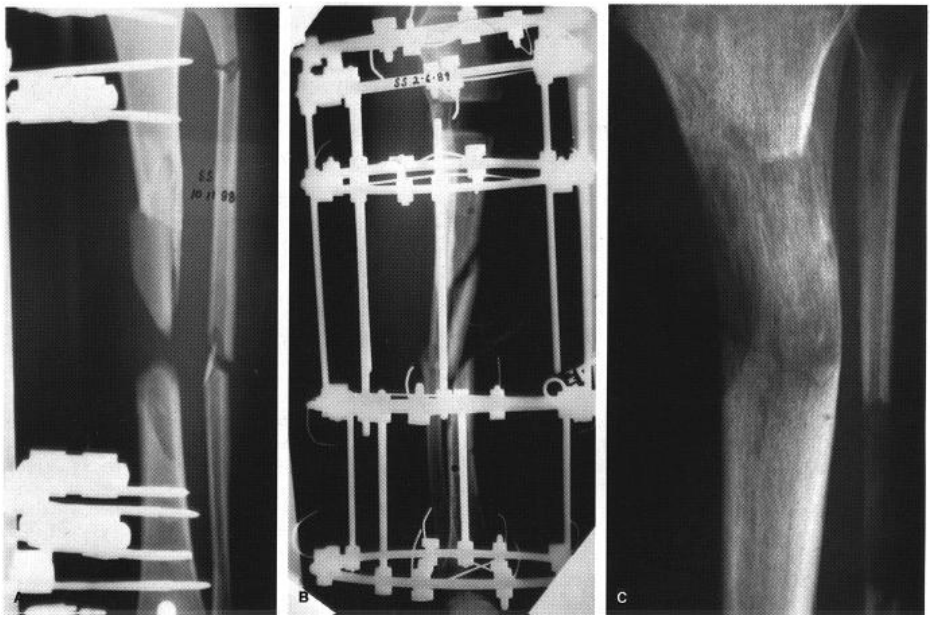

OSTEOSYNTHESE INTERNE

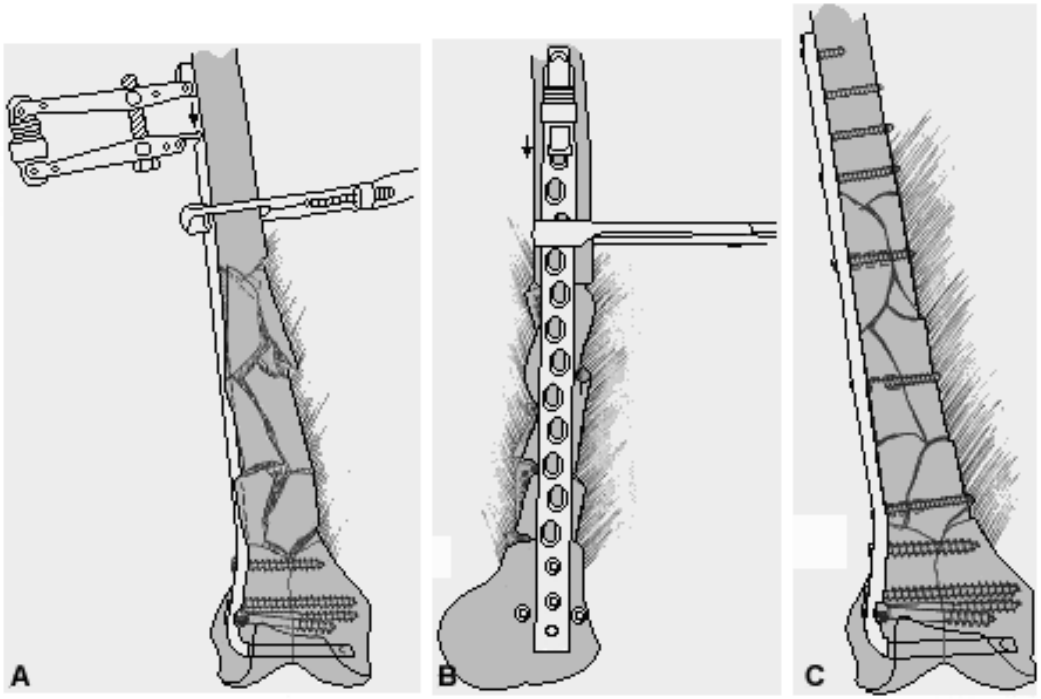

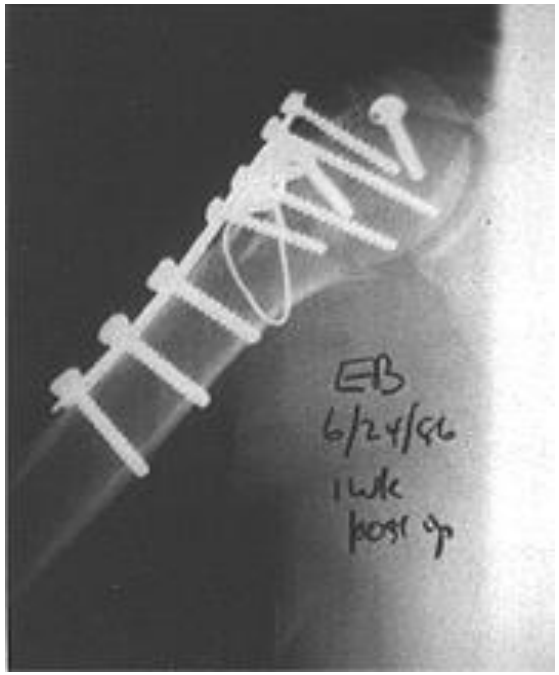

SYNTHESE CENTROMEDULLAIRE

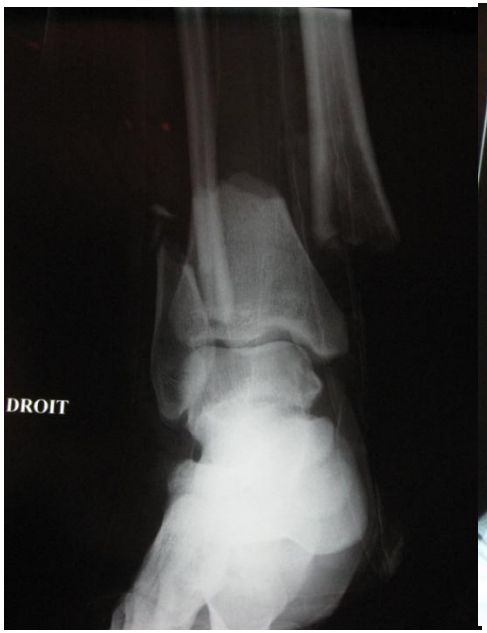

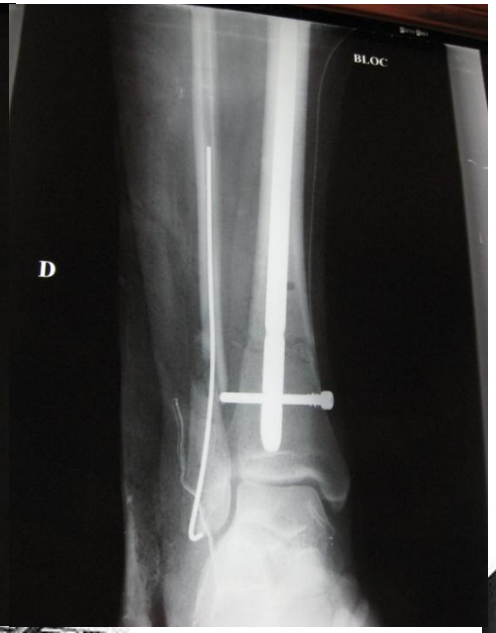



SYNTHESES ASSOCIEES

ARTHROPLASTIE



COUVERTURE

SURVEILLANCE

- **Complications précoces: vasculo-nerveuses, cutanée, traitement (plâtre)**
- **Complications générales : thromboemboliques, hémorragiques, décubitus, médicaments**
- **Complications du traitement: drainage, lambeaux, installations, infection**

LES ENTORSES

- **Rupture partielle ou totales des éléments capsulo-ligamentaires entraînant une instabilité articulaire allant au maximum jusqu'à la luxation**

LES ENTORSES
diagnostique

- **Mécanisme (interrogatoire, craquement, hématome, intervalle libre)**
- **Œdème, déformation, hématome**
- **Impotence fonctionnelle**
- **Laxité à l'examen**
- **Douleur trajet ligamentaire**
- **Recherche lésions associées**

LUXATION DE L'EPAULE

- **Surfaces articulaires peu emboîtées**
- **Bourrelet glénoïdien**
- **Capsule et ligaments**

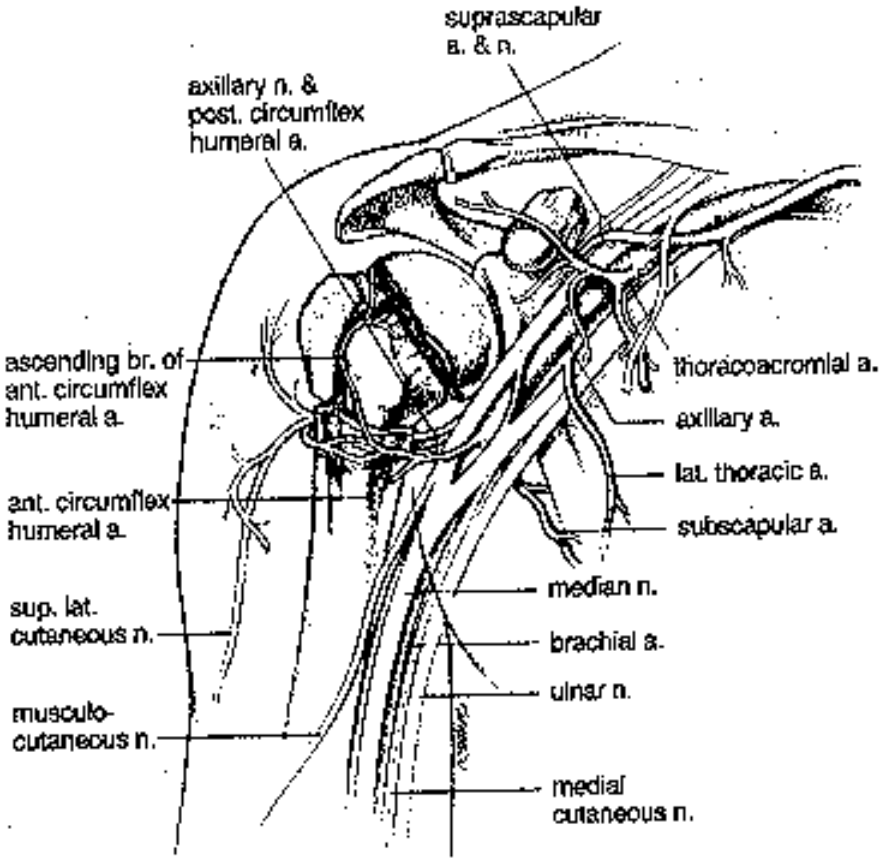

LUXATION DE L'EPAULE

- **Luxation antéro-interne sous coracoïdienne la + fréquente (Comblement sillon delto-pectoral)**
- **Mécanisme en Abduction rotation externe**
- **Attitude traumatisé du membre sup.**
- **Rotation interne impossible**
- **Signe de l'Epaulette+ Vide sous acromial externe.**
- **Recherche lésion vasculo-nerveuse**

LUXATION DE L'EPAULE



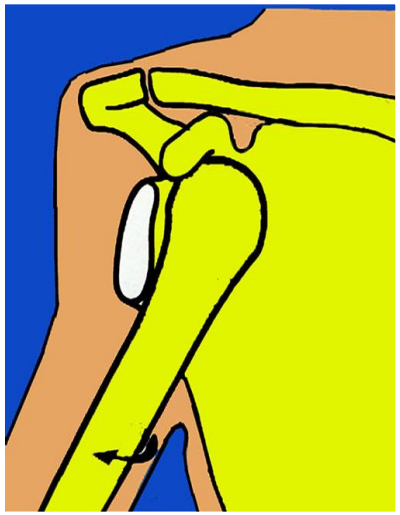



LUXATION DE L'EPAULE

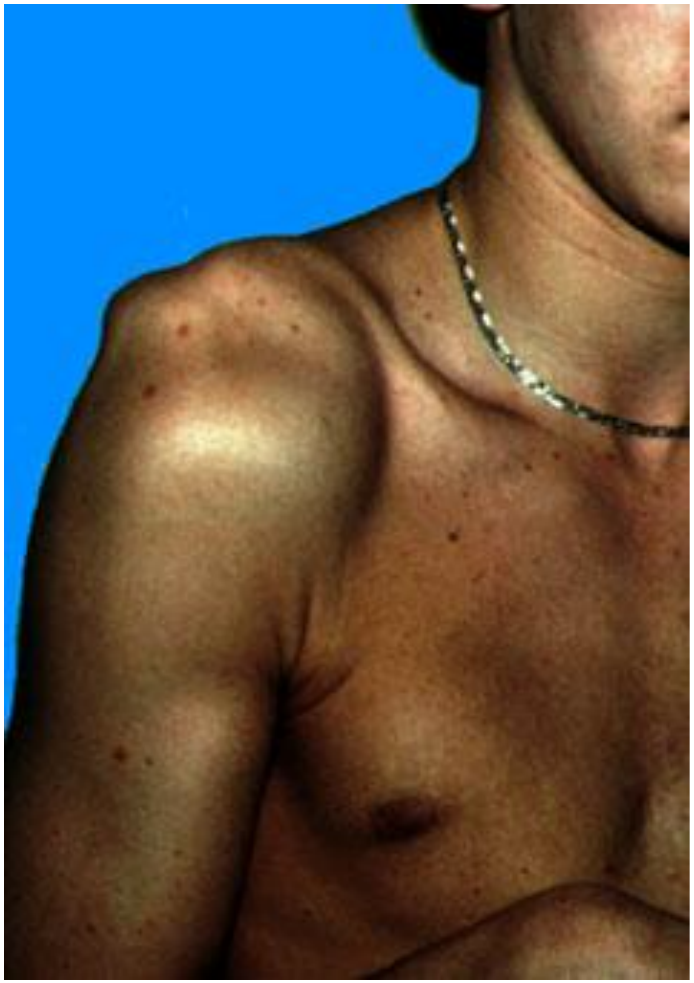

LUXATION DE L'EPAULE
Complications

- **Recherche lésions vasculo-nerveuses**

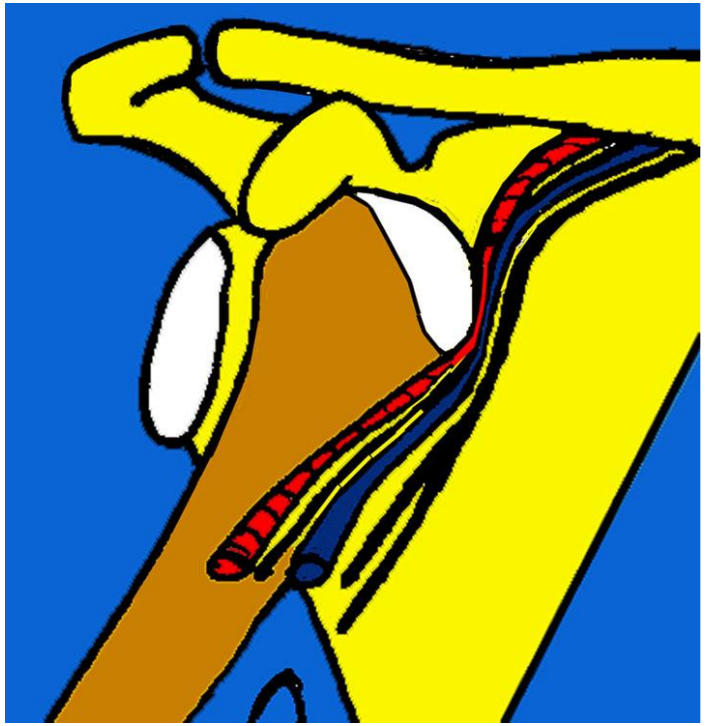

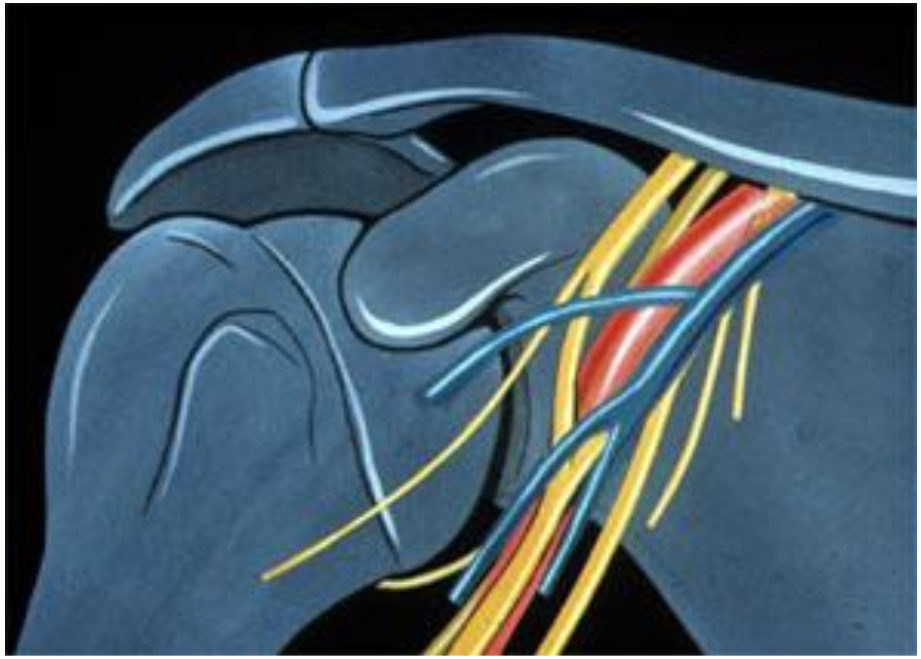

LUXATION DE L'EPAULE
Traitement

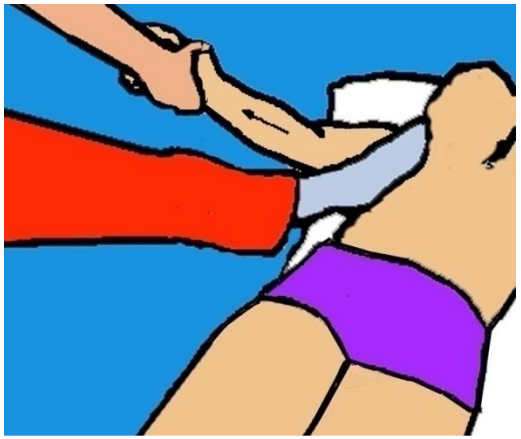

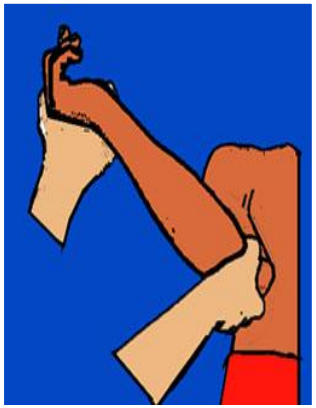

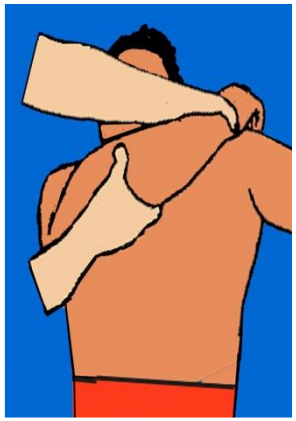

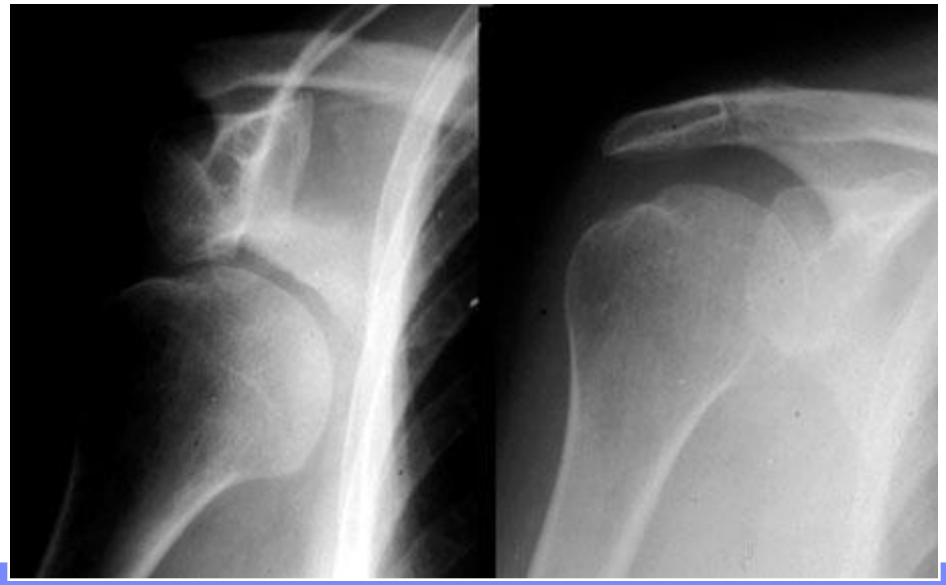

LUXATION DE L'EPAULE Traitement

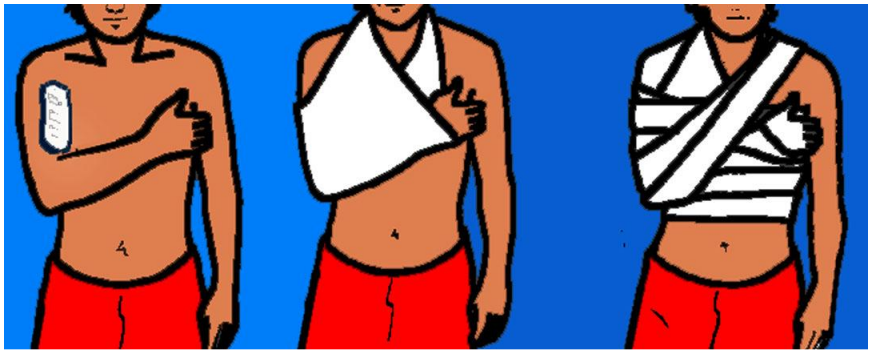

LUXATION DE L'EPAULE
Evolution

- **Si inférieur à 35 ans, risque important de récidive**
- **Si luxation récidivante, risque d’arthrose à long terme**

LUXATION DE L'EPAULE
Instabilité chronique

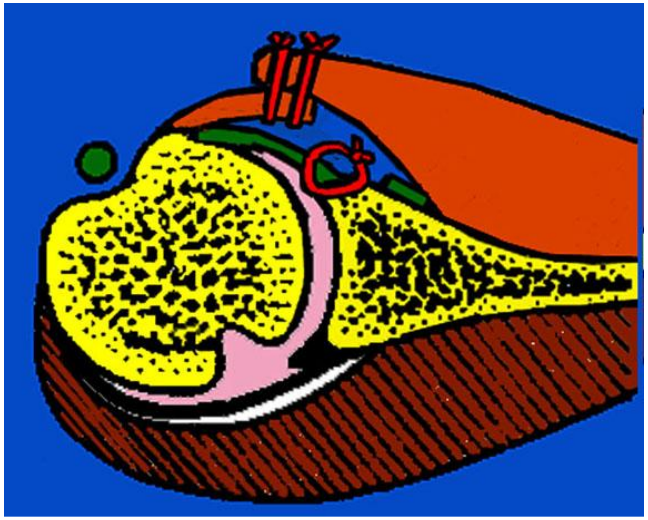

- **Bankart**

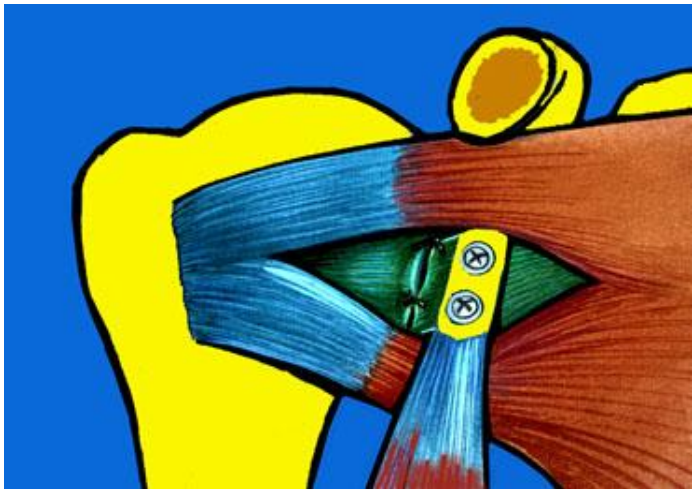

- **Latartjet**

Epaule et Coude

Epaule

- Rappel anatomique
- Examen clinique de l’épaule
- Examen radiologique de l’épaule

Rappel anatomique

Repères osseux:

- **Clavicule**
- **Acromion**
- **Acromio-claviculaire**
- **Coracoïde**
- **Long biceps et sa coulisse**
- **Épine et fosses de la scapula**

Rappel anatomique

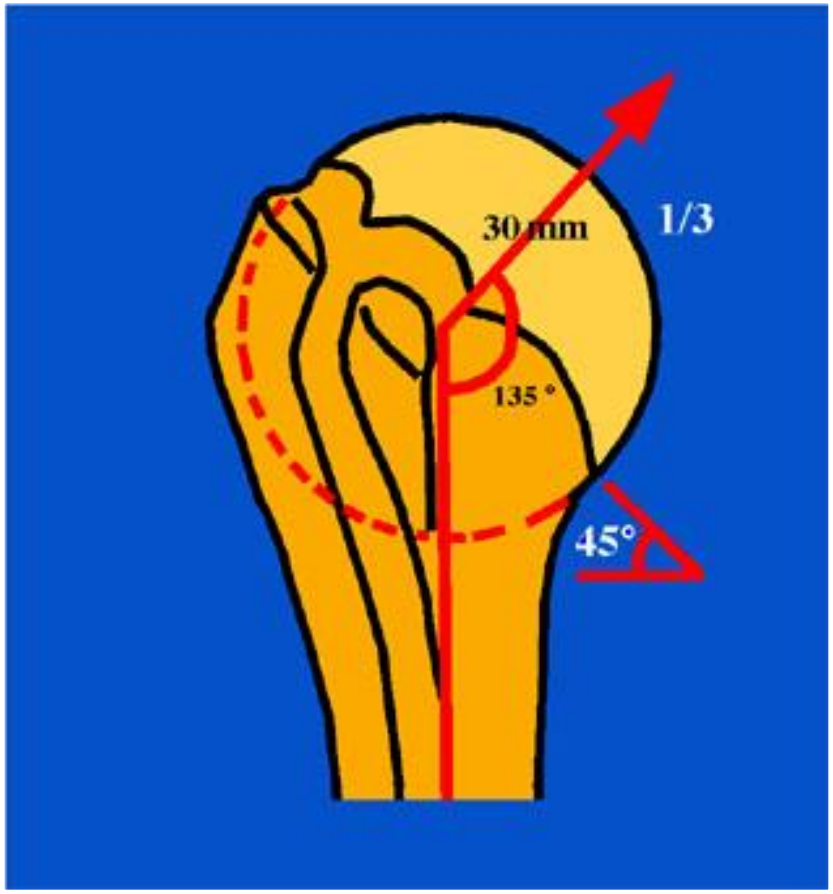

Le col est incliné à 135°



La glène est très peu concave

Rappel anatomique

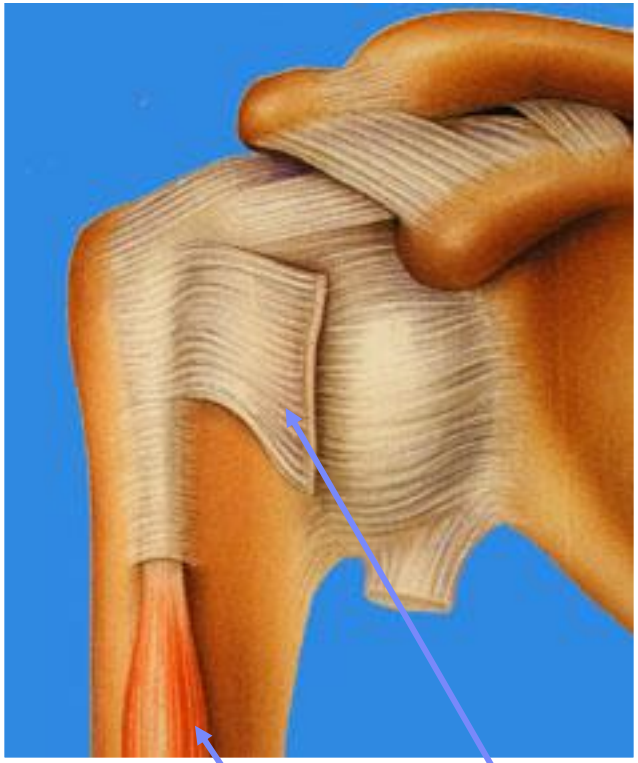

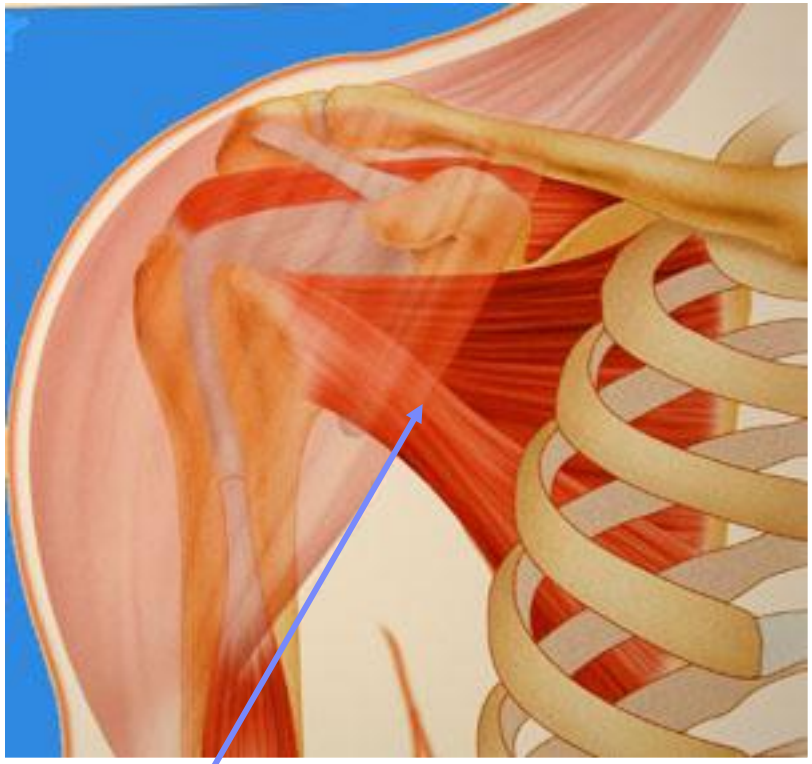

Biceps

Sous-scapulaire

Rappel anatomique

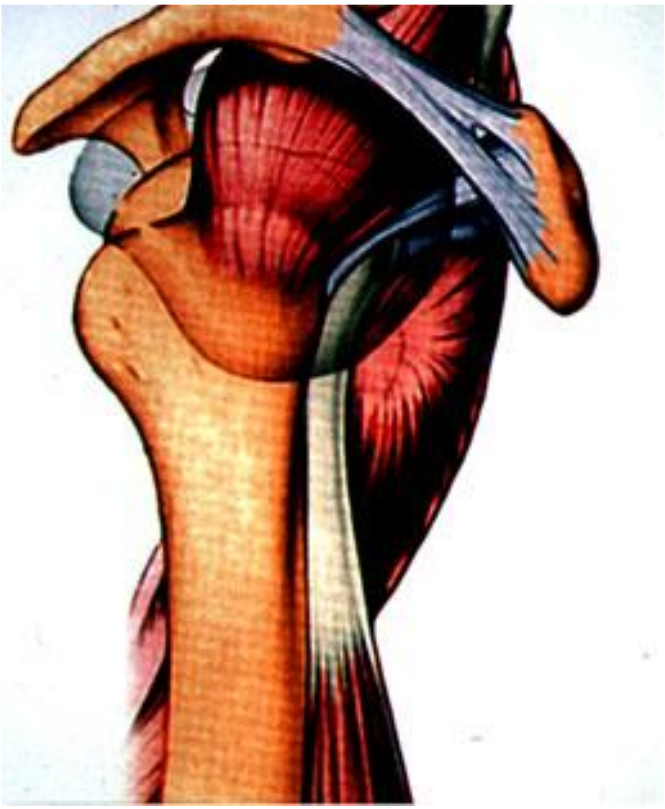

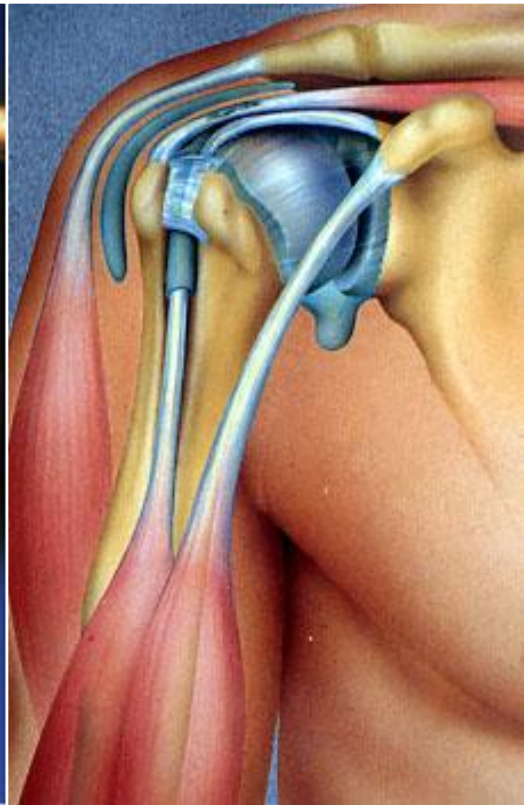

Long et court biceps

Examen clinique

Elévation latérale

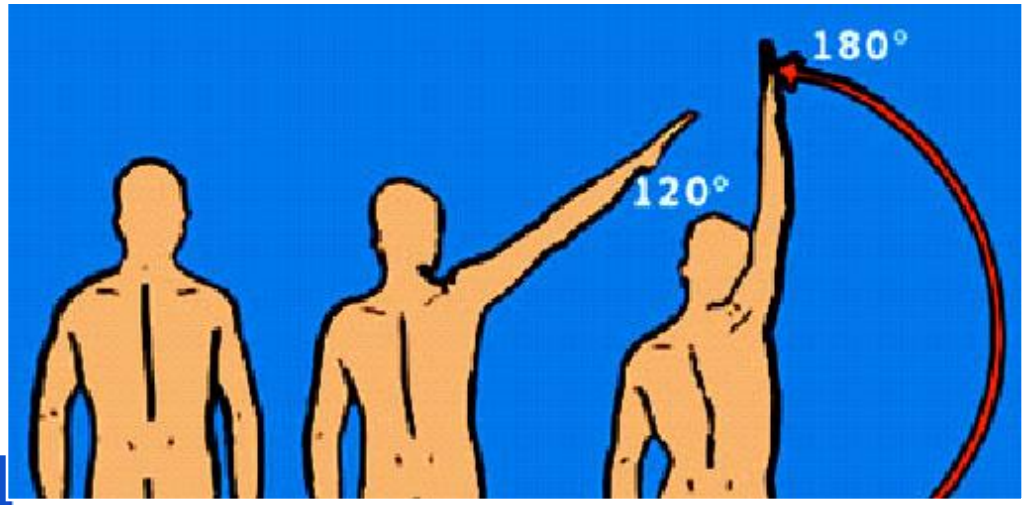

180° avec l'omoplate libre

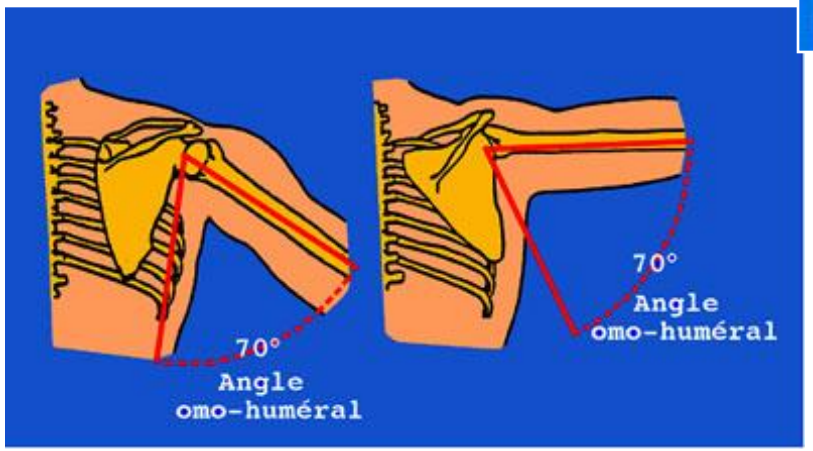

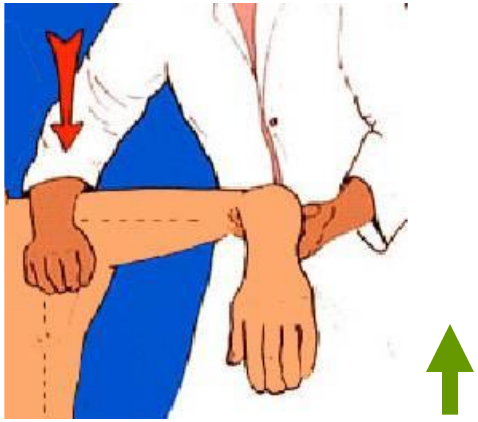

70° quand l'omoplate est maintenue fixe

Examen clinique

adduction

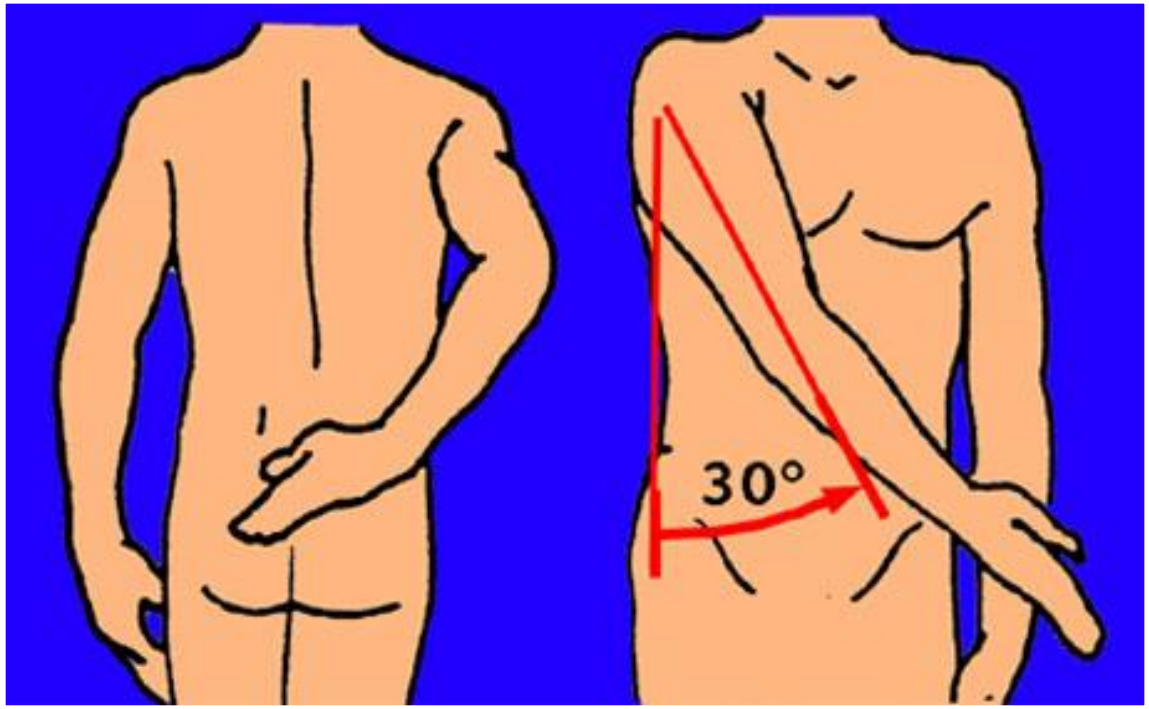

elle est limitée par la présence du thorax

Examen clinique

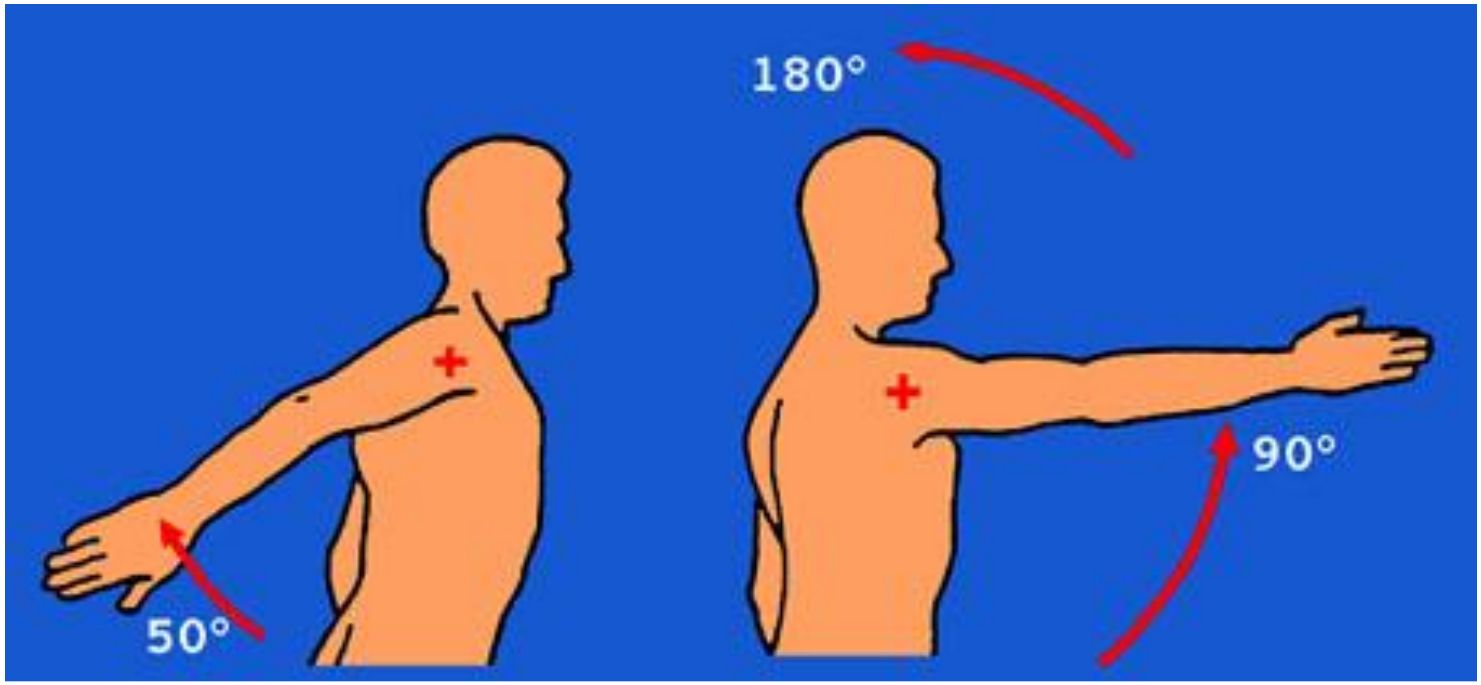

Rétropulsion **Elévation antérieure**

Examen clinique

- **Rotation interne**
  - **Main –fesse ou niveau de la vertèbre la plus haute atteinte**
- **Rotation externe**
  - **RE1: coude au corps**
  - **RE2: bras à 90° d'élévation latérale**
  - **RE3: bras à 90° d'élévation antérieure**

Examen clinique

Etude de la coiffe

- Longue portion du biceps: palm-up test et palpation du tendon.
- Supra spinatus: test de Jobe
- Infra spinatus et petit rond: test de Patte (RE2 contrariée), signe du clairon, signe du portillon
- Sub scapularis: manœuvre de Gerber et belly press test

Examen clinique

Recherche d’un conflit sous-acromial

- **Signe de Neer,**
- **de Yocum**
- **de Hawkins**

Examen radiologique

Radiographies standard

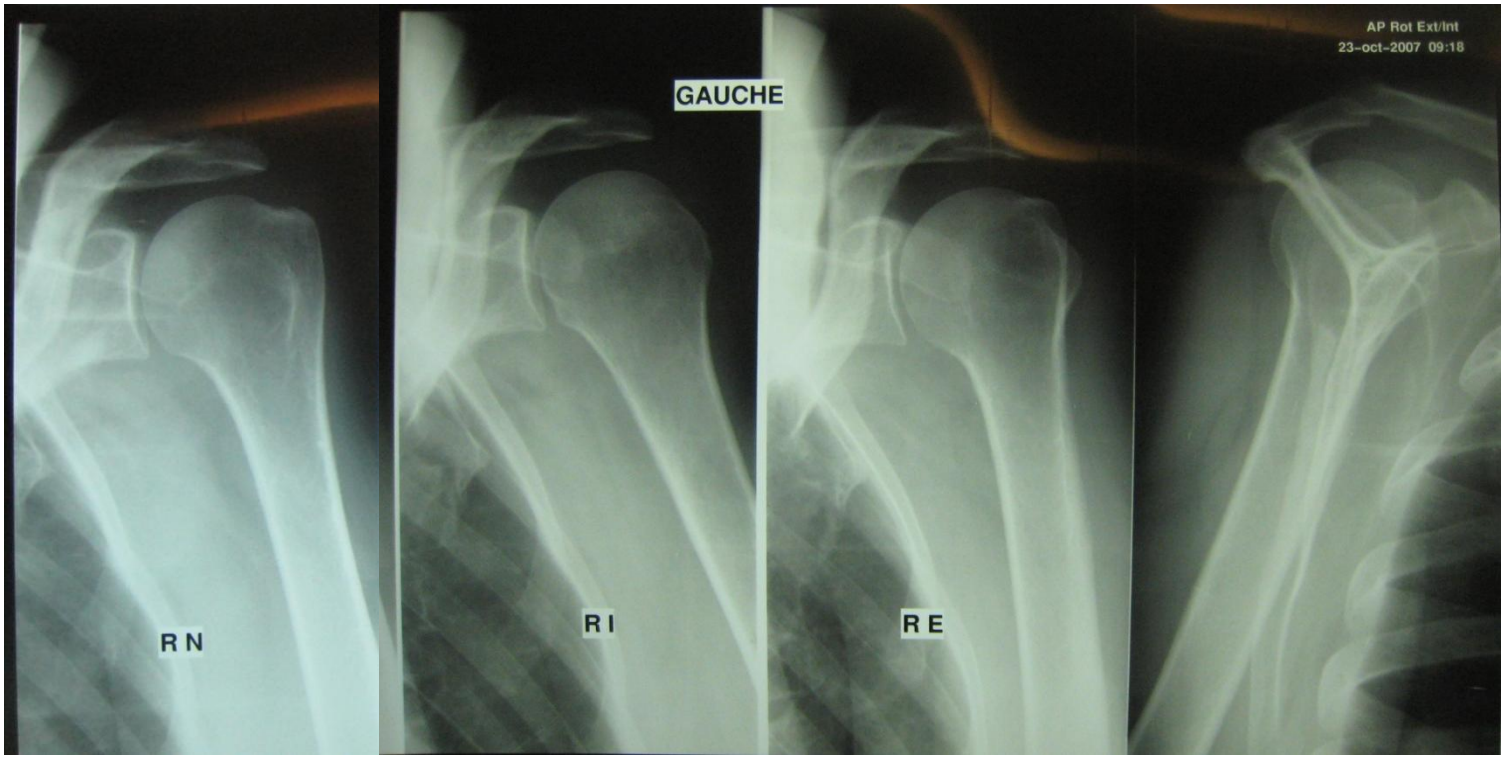

Clichés de face dans les 3 rotations et profil de coiffe

Examen radiologique

- Arthro-TDM: permet de confirmer l'examen clinique de la coiffe

LES FRACTURES ET LUXATIONS DU MEMBRE SUPERIEUR

CLAVICULE

- **Mécanisme: indirect +++**
- **75 % 1/3 moyen**
- **Clinique: douleur, déformation, impotence, attitude du traumatisé du membre sup.**
- **Traitement: fonctionnel, pour certains orthopédique, exceptionnellement chirurgical.**

CLAVICULE

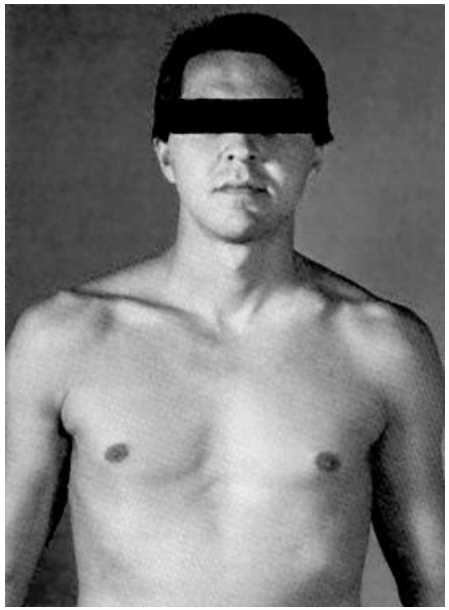

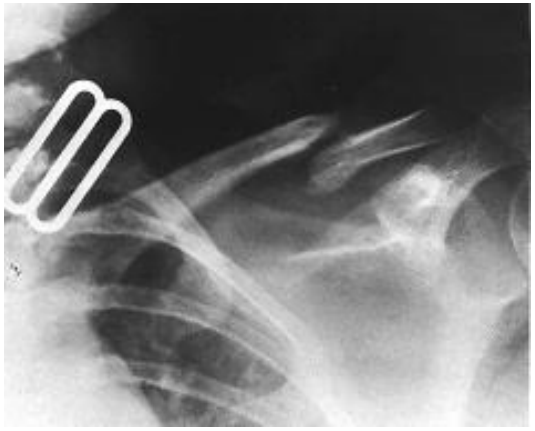

CLAVICULE
Complications

- **Ouverture cutanée**
- **Lésion des vaisseaux sous-claviers**
- **Lésion du plexus brachial**
- **Pneumothorax**
- **Pseudarthrose**

CLAVICULE
Complications

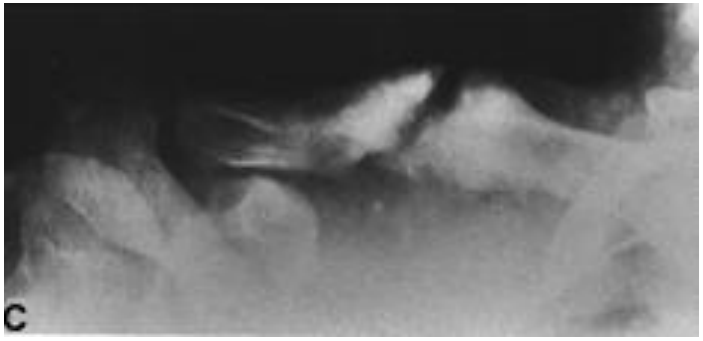

- **PSEUDARTHROSE**

CLAVICULE
Traitement

- **Fonctionnel**

- **orthopédique**

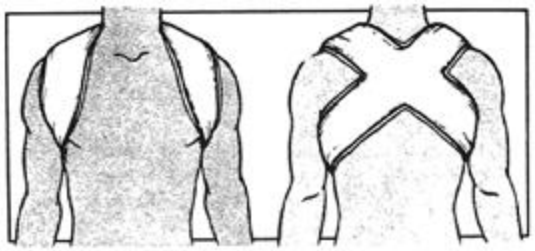

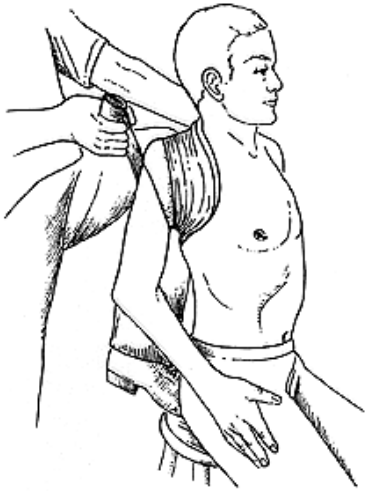

CLAVICULE
Traitement

- **Chirurgical (exceptionnel)**

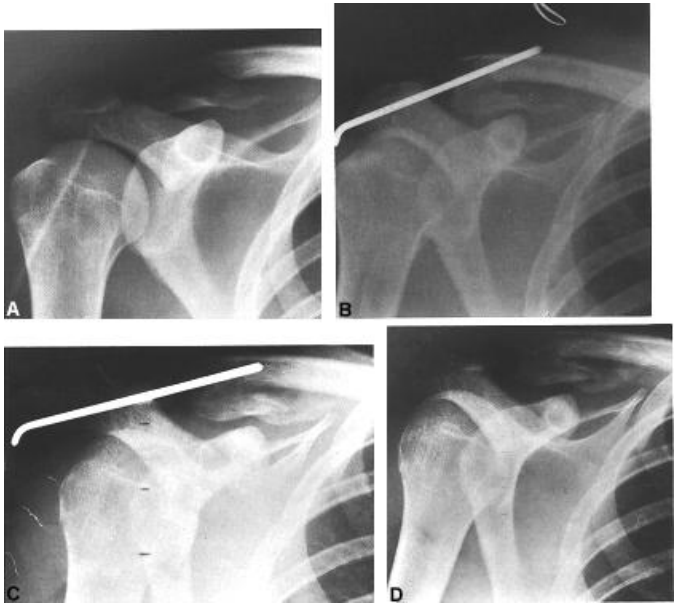

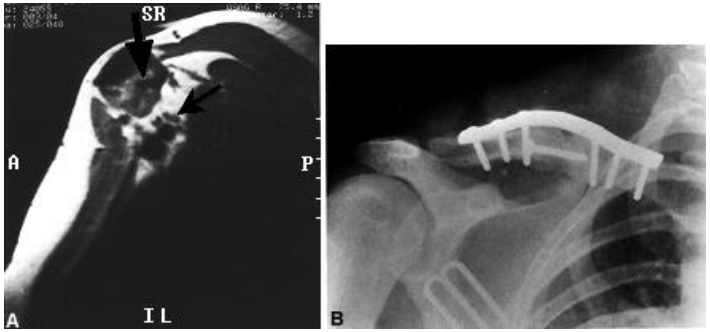

Fractures de l’extrémité supérieure de l’humérus

HUMERUS PROXIMAL

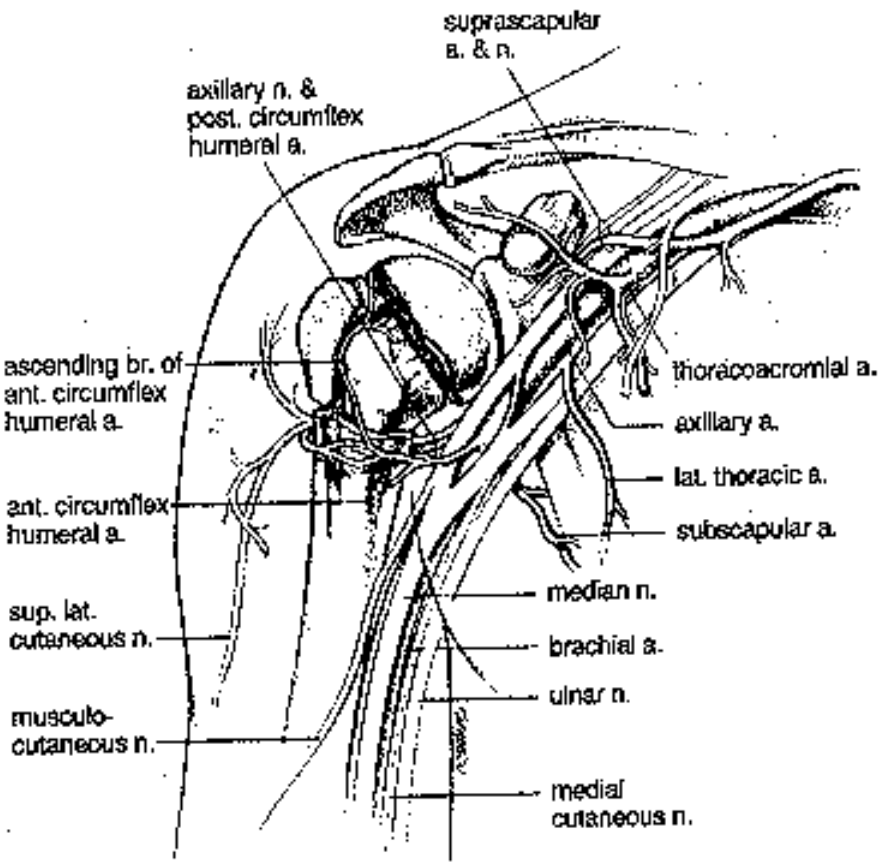

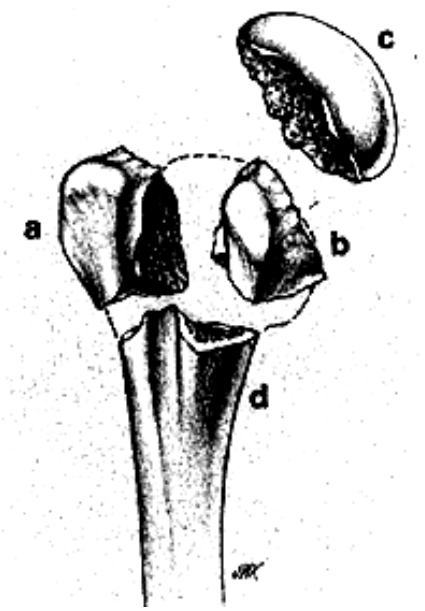

Mécanismes des fractures

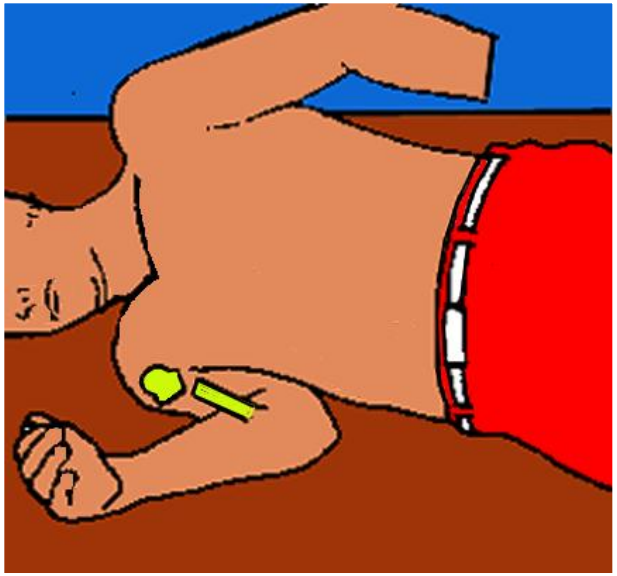

Chute sur l’épaule

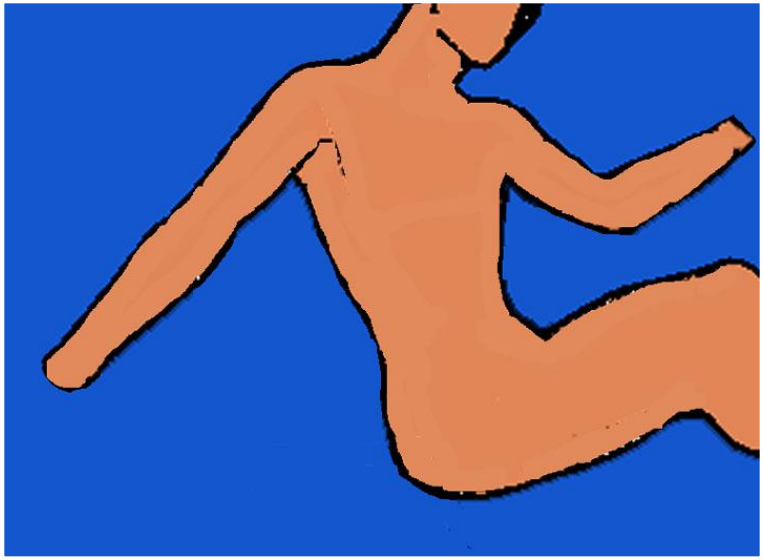

Trauma indirect

Mécanismes des fractures

Fractures extra-articulaires

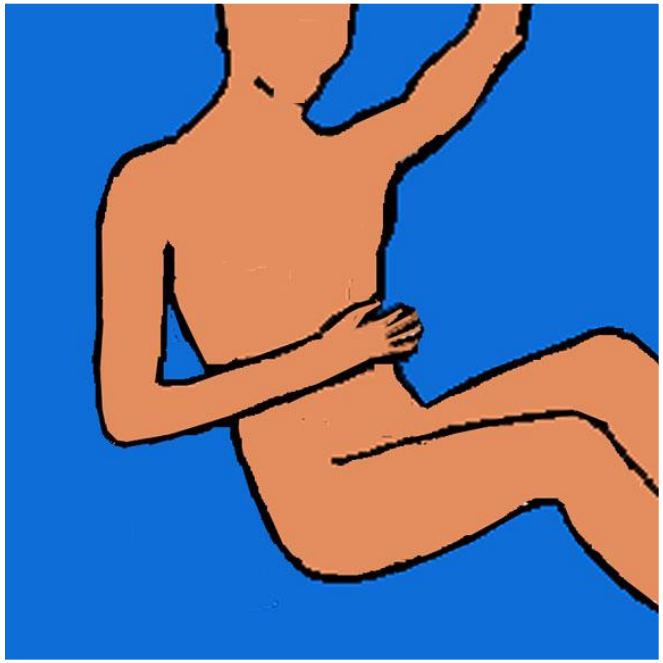

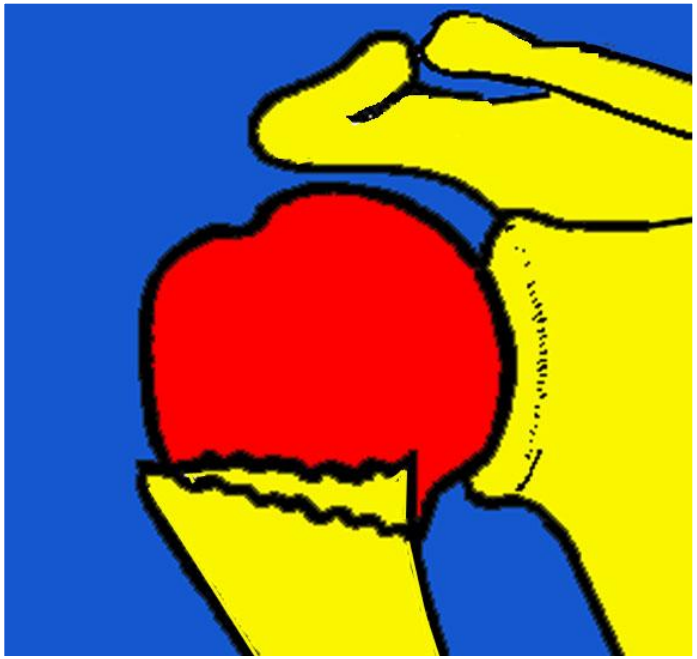

Bras écarté de moins de 45° : fractures en adduction

Mécanismes des fractures

Fractures extra-articulaires

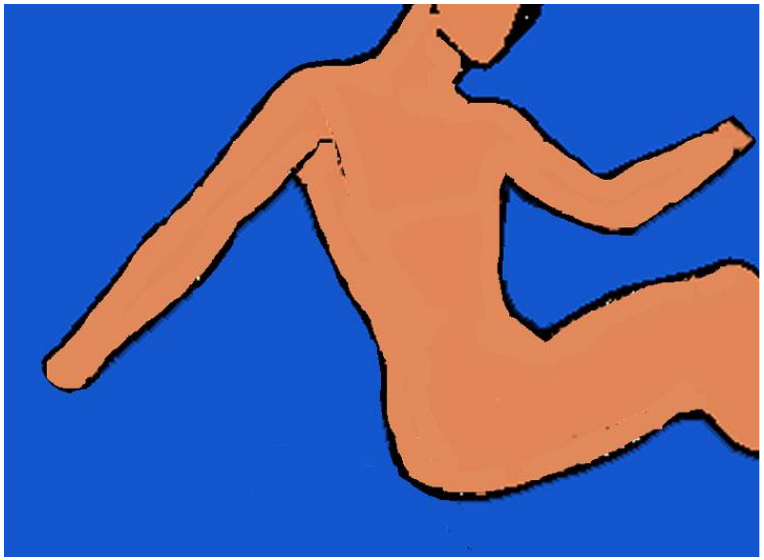

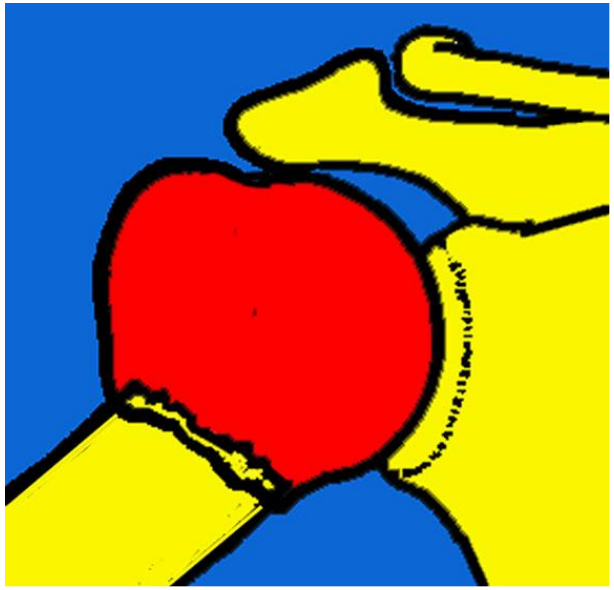

Bras écarté de plus de 45° : fractures en abduction

Diagnostic

Douleur au niveau du col huméral

Déformation surtout visible pour les fractures en abduction

Ecchymose thoraco-brachiale

Chercher les complications

- **vasculaires (pouls)**
- **nerveuses : plexus brachial, circonflexe, radial**
- **cutanées (ouverture rare)**
- **musculaires (deltoïde, tendon du biceps, interposition)**

Ecchymose thoraco-brachiale

Radiographie

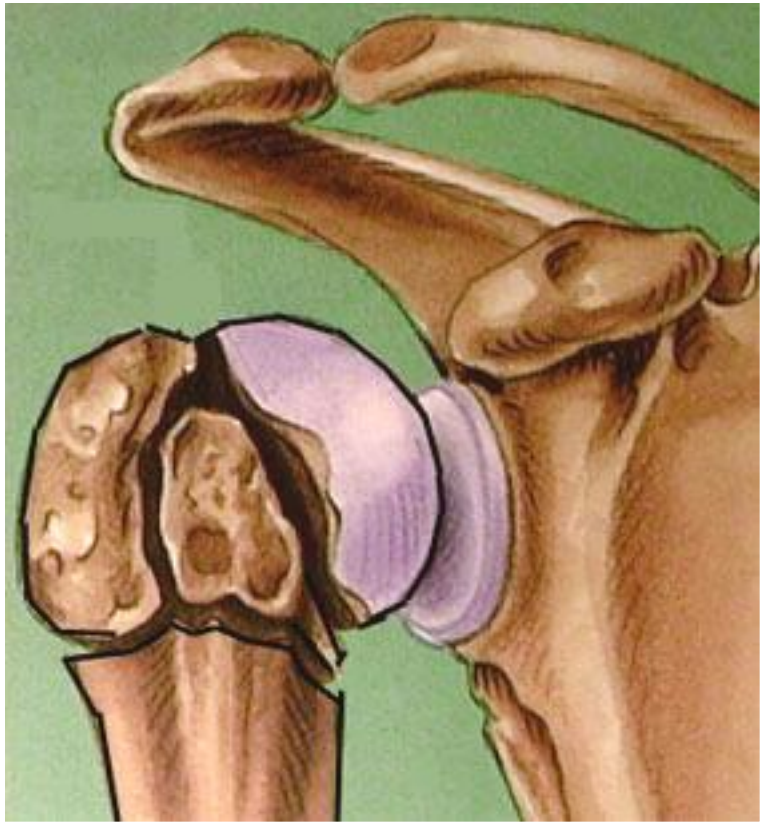

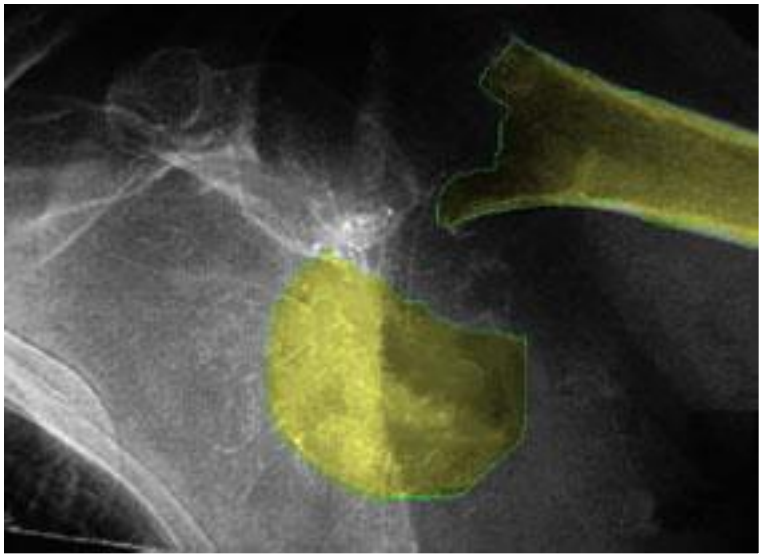

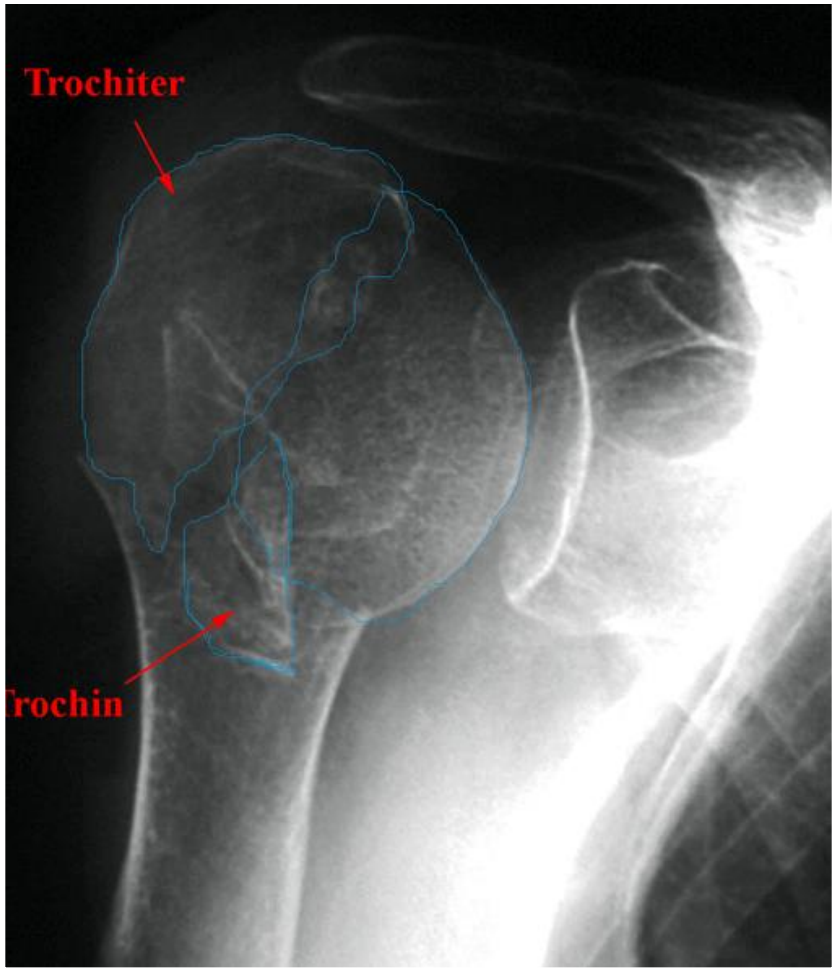
Trochiter
Trochin


Trochiter
Trochin
An.

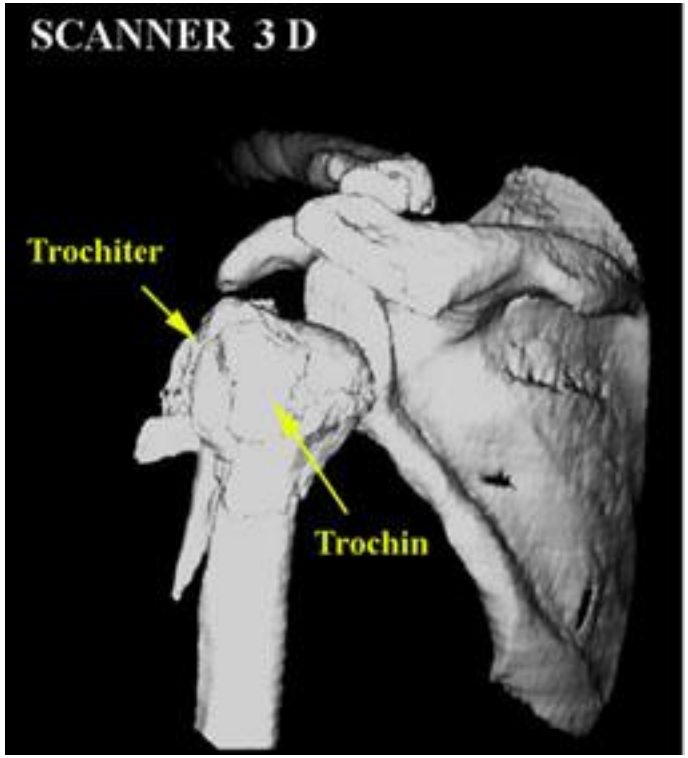
SCANNER 3 D
Trochiter
Trochin

Classification

- **Fractures extra-articulaires**
  - **Tubérosités (trochiter, trochin)**
  - **Fractures sous-tubérositaires (col chirurgical) engrenées 70%**
- **Fractures articulaires**
- **Fractures céphalo-métaphysaires**

Fractures extra-articulaires

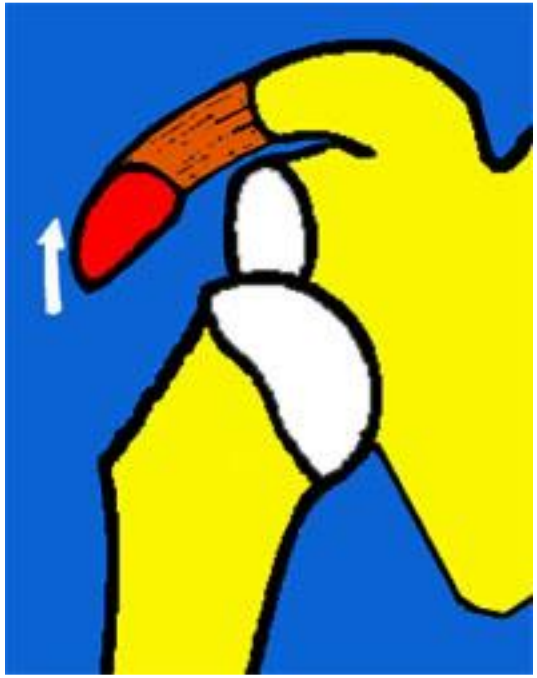

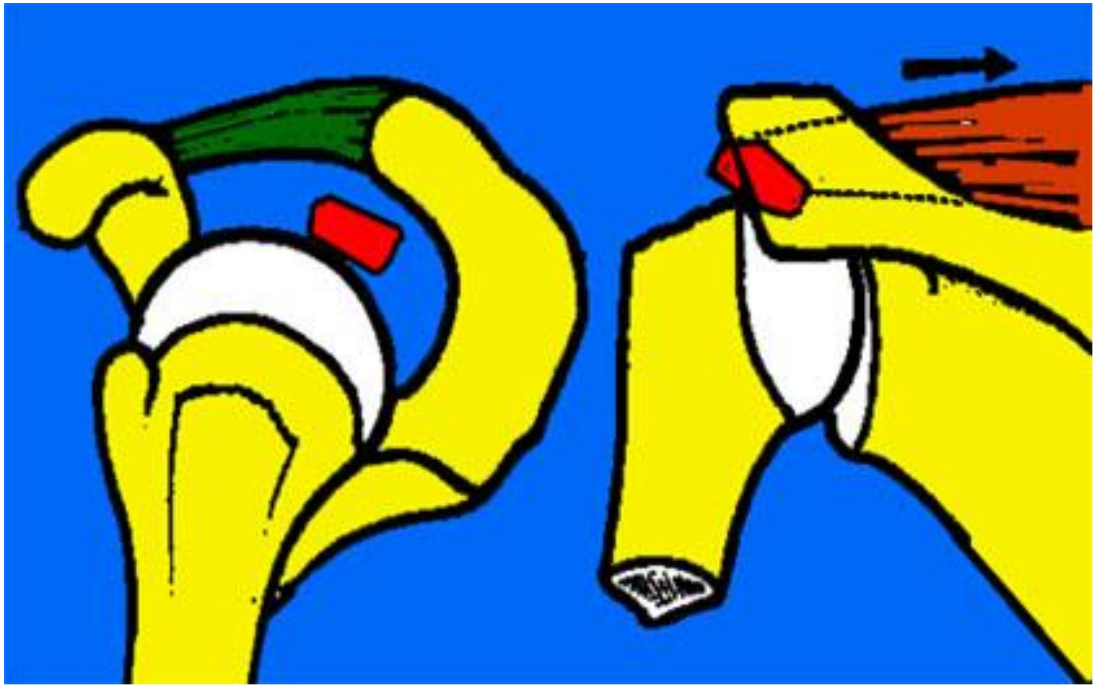

Fr trochiter

Fractures extra-articulaires

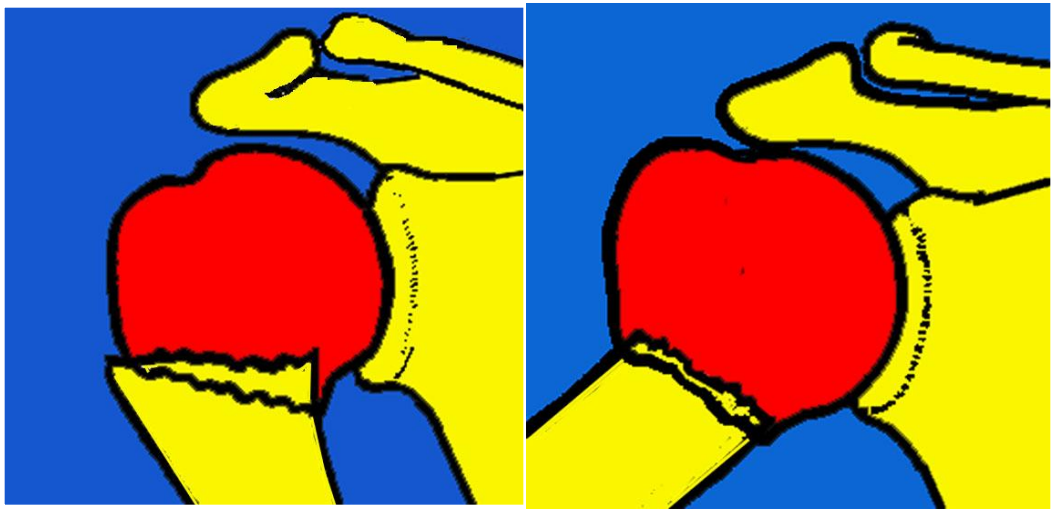

Fr sous-tubérositaires

Fractures articulaires

fractures céphalo-tubérositaires

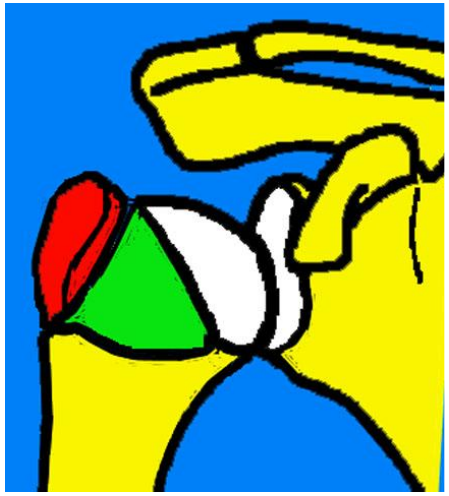
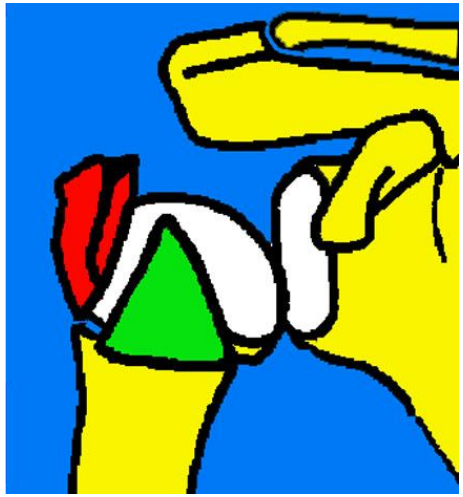
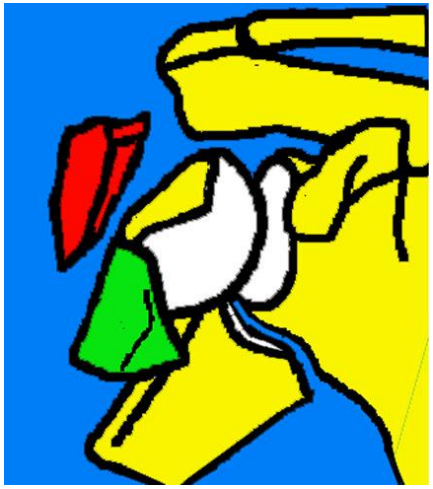

On définit 4 fragments: trochin, trochiter, tête, diaphyse.

Fractures-luxations

Traitement orthopédique

Traitement orthopédique

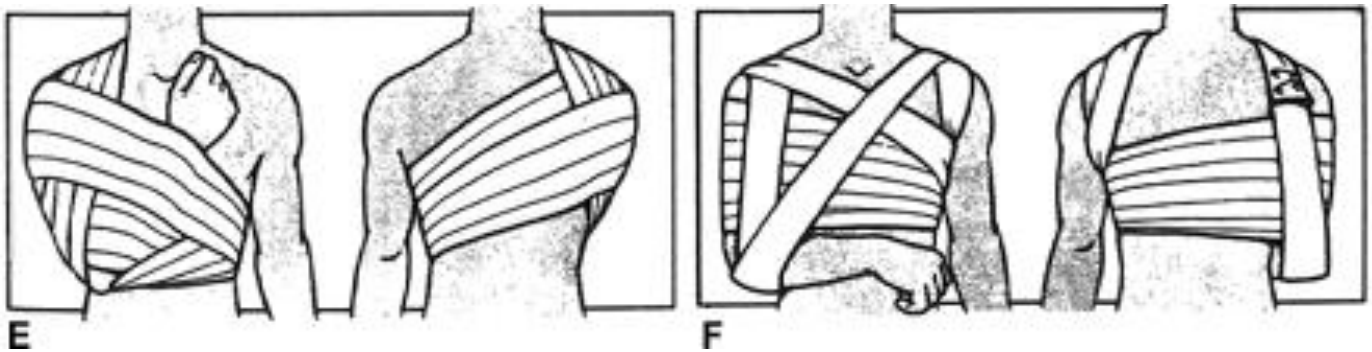

Dujarrier

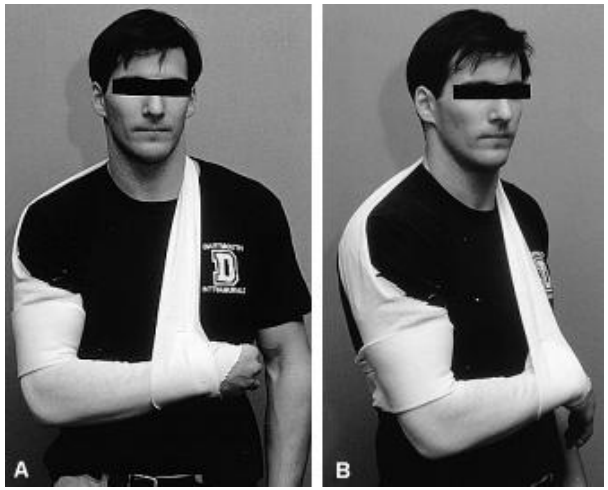

Mayo clinic
(écharpe contre-écharpe)

Traitement orthopédique

Plâtre en rotation neutre pour les fractures non engrenées

Traitement orthopédique

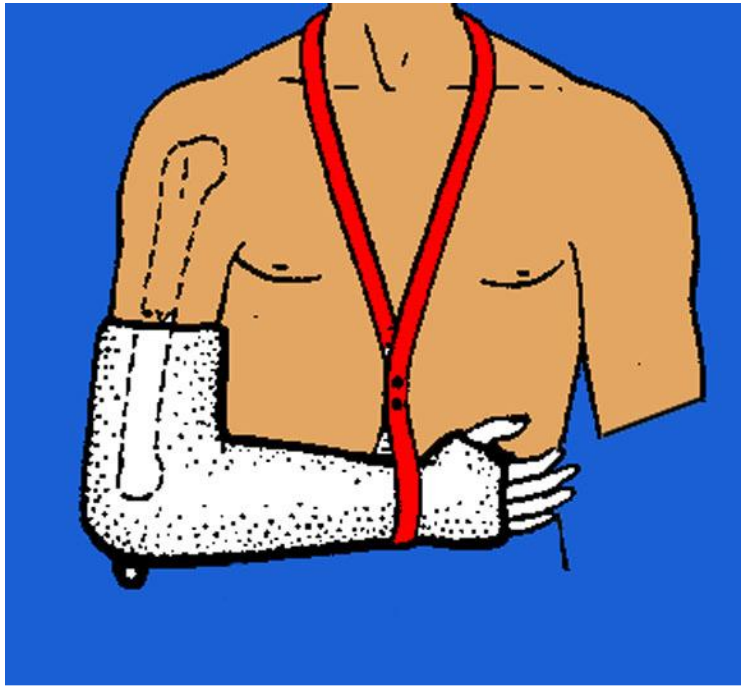

Le plâtre dit “pendant” réduit la fracture par son seul poids.

Le réglage de la longueur de l’attache est essentiel.

La nuit, il faut ajouter une traction douce sur le plan du lit.

Fractures très déplacées : traction continue

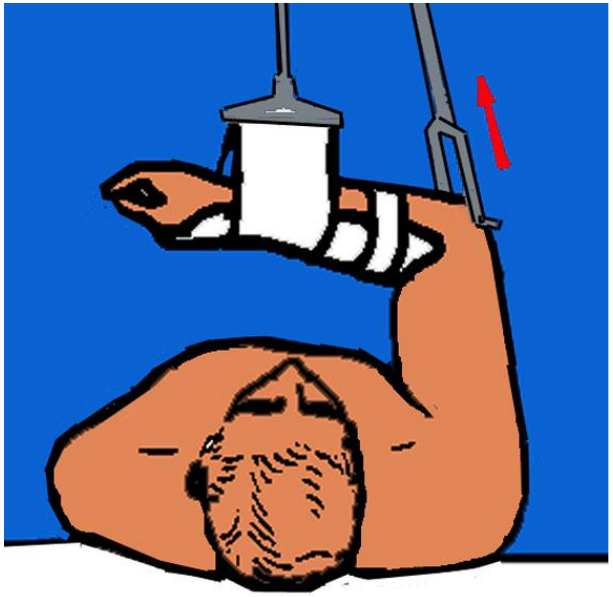

Traction d’attente avant chirurgie

ou blessé inopérable

Rééducation pendulaire douce

Traitement chirurgical

- Ostéosynthèse classique
  - par broches
  - par vis
  - Par plaque vissée
- Enclouage élastique
- Enclouage verrouillé
- Arthroplastie

Traitement chirurgical

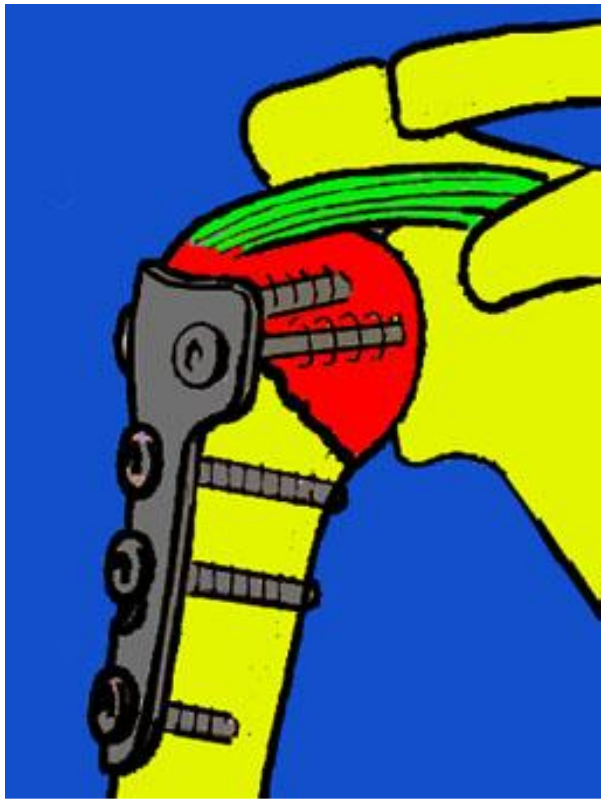

Réduction-ostéosynthèse par plaque vissée

Une ostéosynthèse solide avec une plaque permet une rééducation précoce

Traitement chirurgical

- **Laçage tubérositaire**

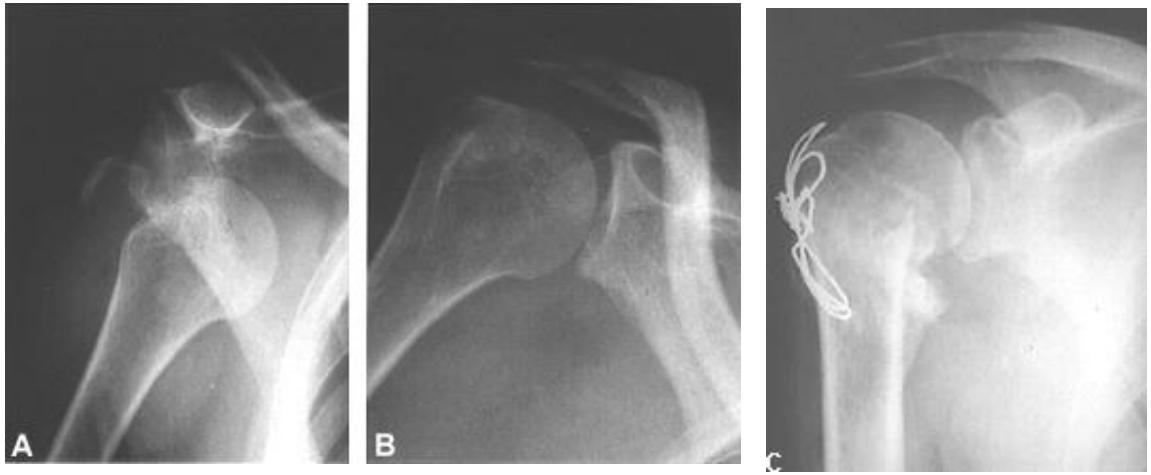

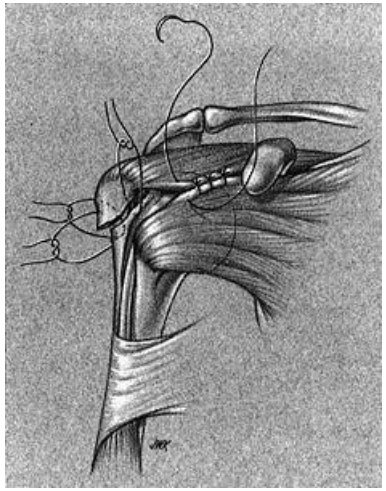

Traitement chirurgical

- **Enclouage centro-médullaire**

Photo J. chouteau

Traitement chirurgical

Enclouage centro-médullaire : rééducation précoce possible

Traitement chirurgical

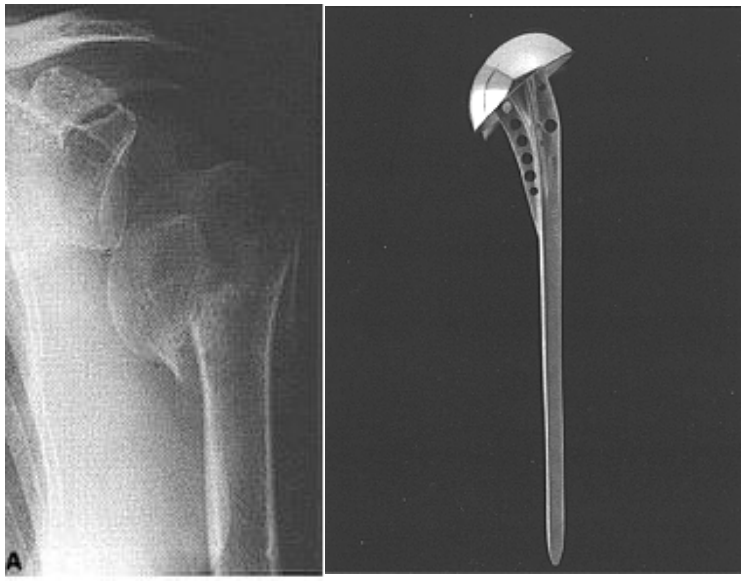

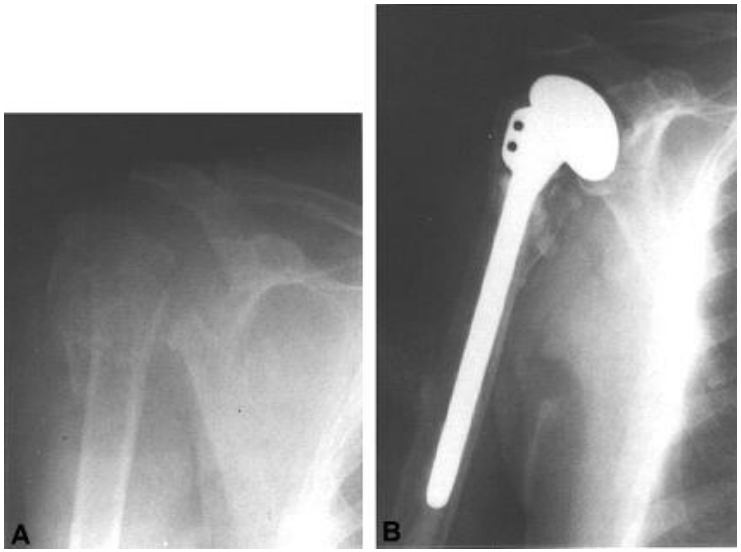

Arthroplastie

Complications des fractures de l'ESH

L'ouverture du foyer est rare

Lésions des vaisseaux axillaires

Nécrose de la tête humérale (1 %)

Pseudarthroses rares

Arthrose gléno-humérale

Raideur (rôle de la chirurgie et de la rééducation)

Cals vicieux :

- peu gênants au col chirurgical en dessous de 30°
- Gêne ++ au trochiter

Complications

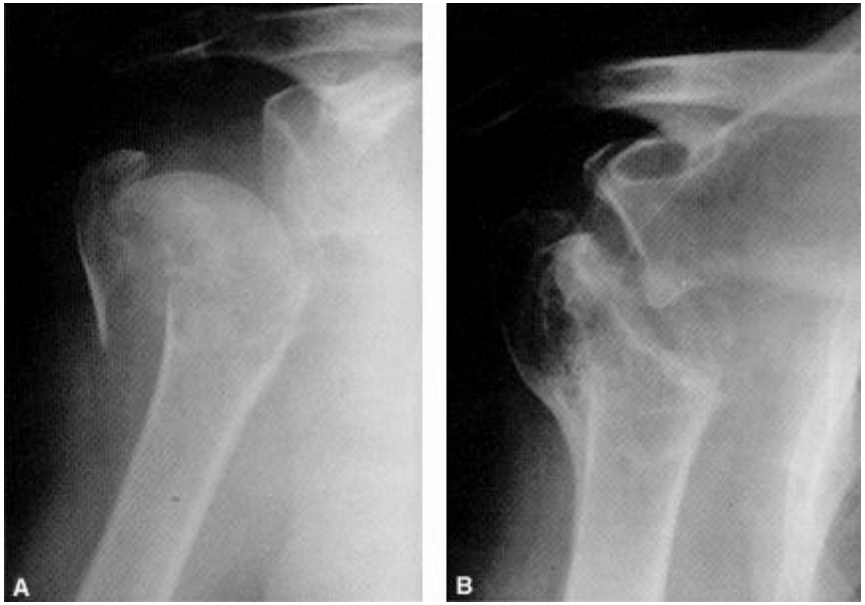

Nécrose de la tête humérale après traitement orthopédique

Complications

PSEUDARTHROSE

Complications

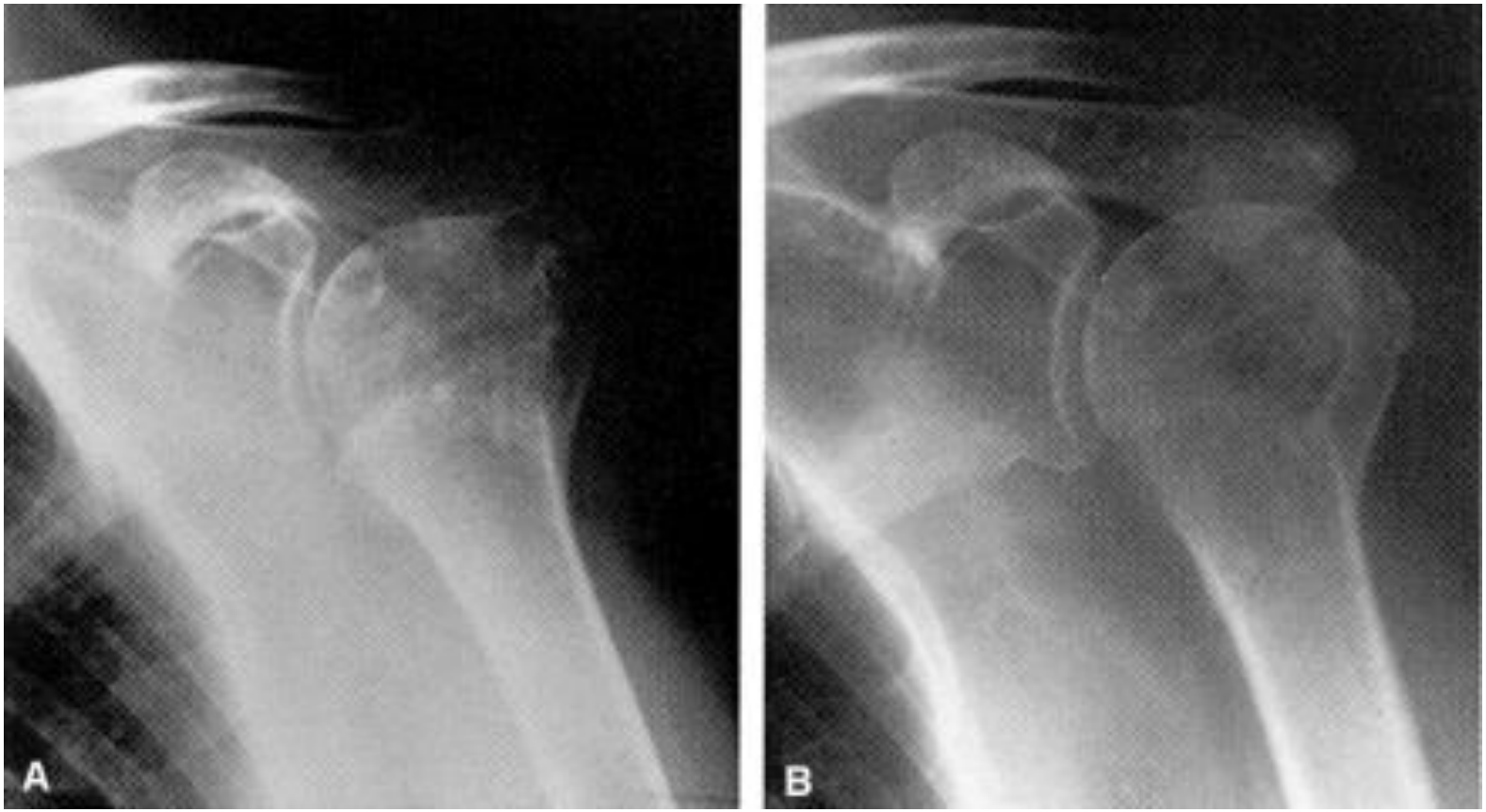

ARTHROSE

Complications

Omarthrose centrée

Complications

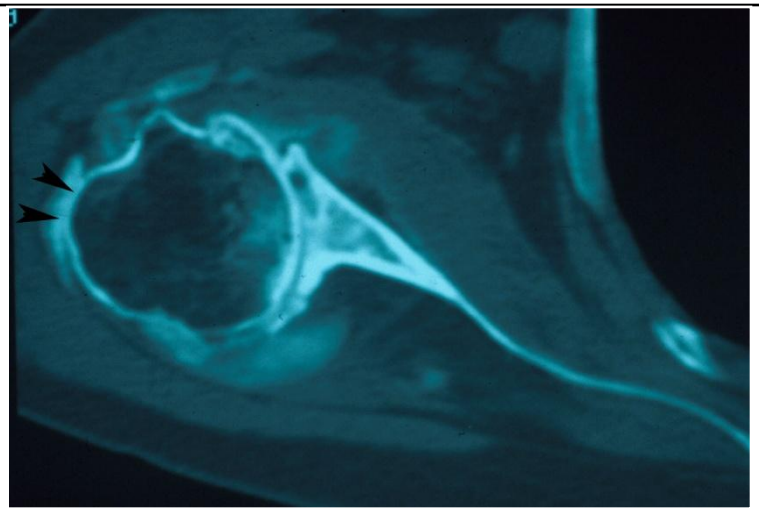

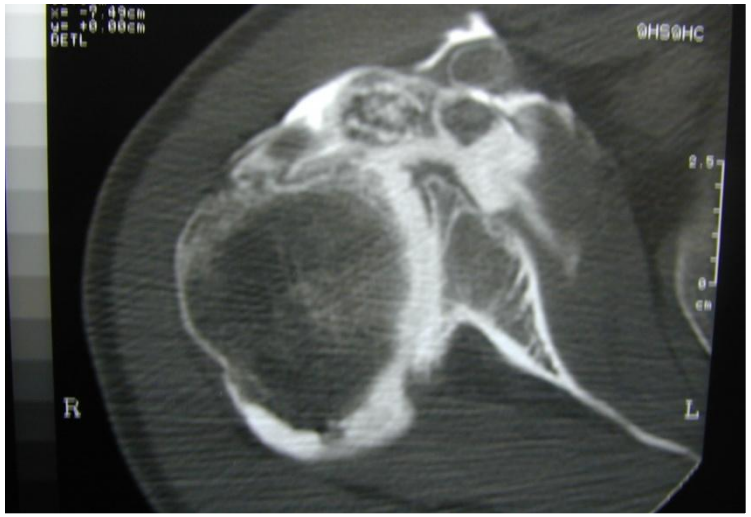

Omarthrose centrée

Fractures chez l’enfant

Fractures décollements épiphysaires : 20%

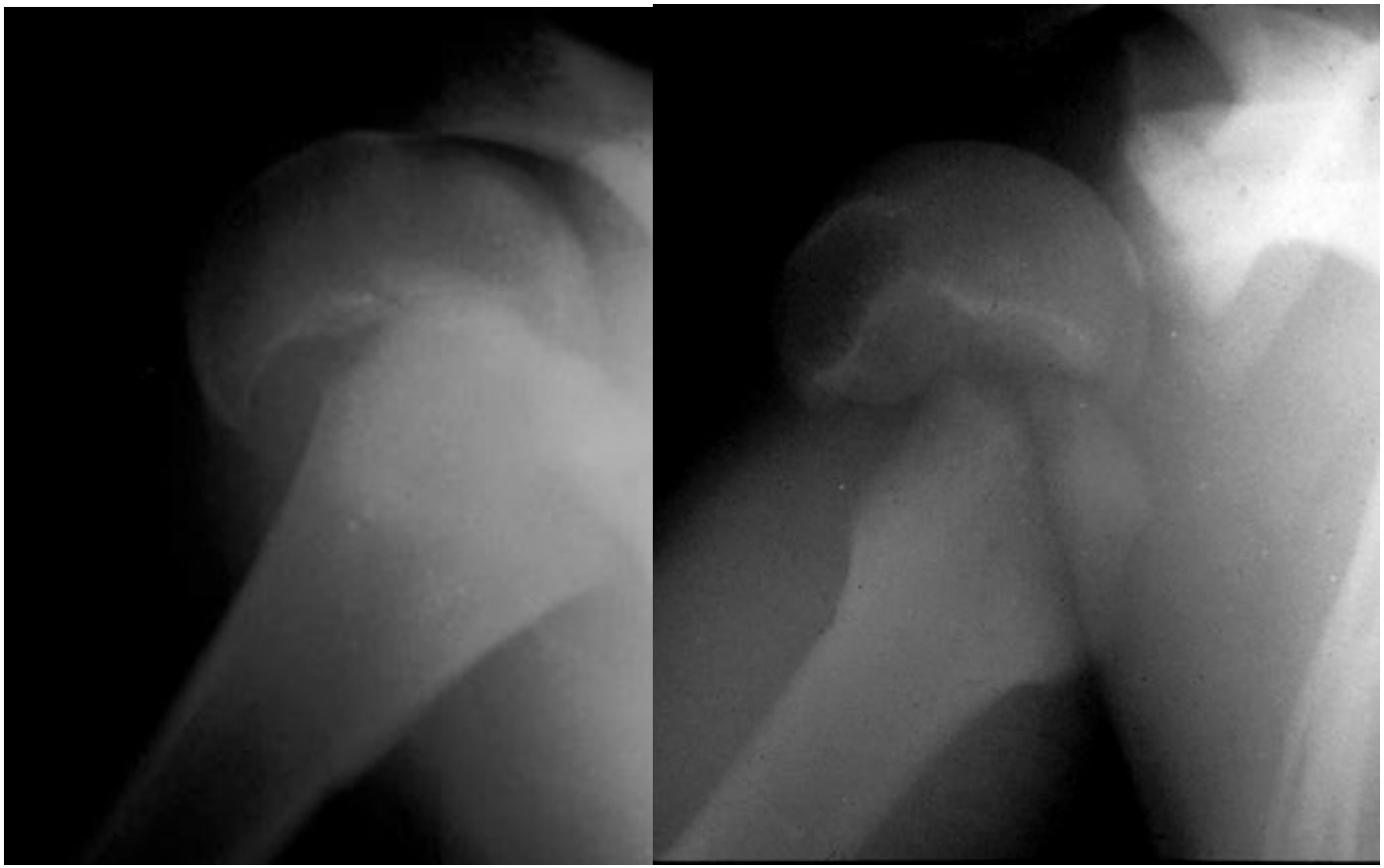

Type 1

Luxations de l’épaule

Rappel anatomique

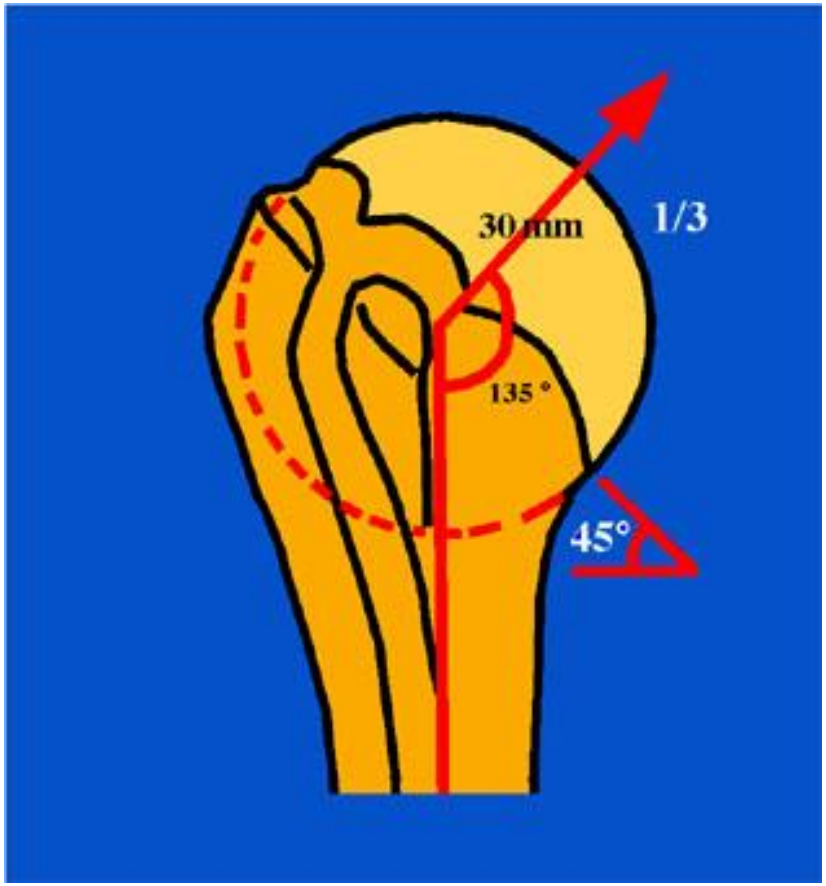

Rappel anatomique



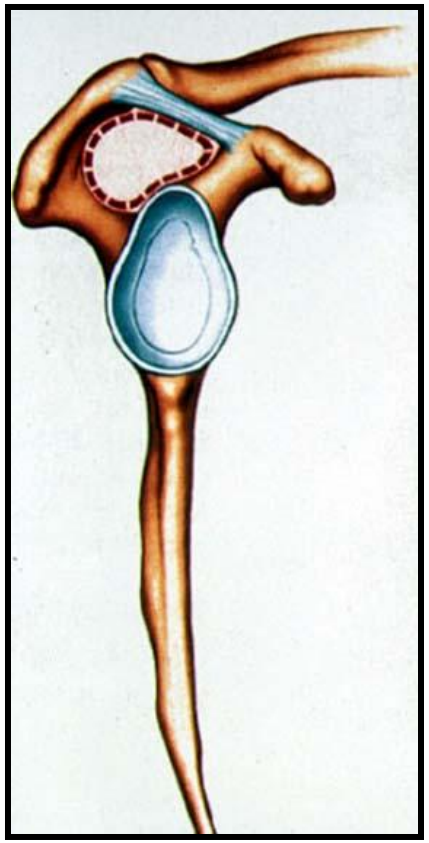

Luxations de l'épaule

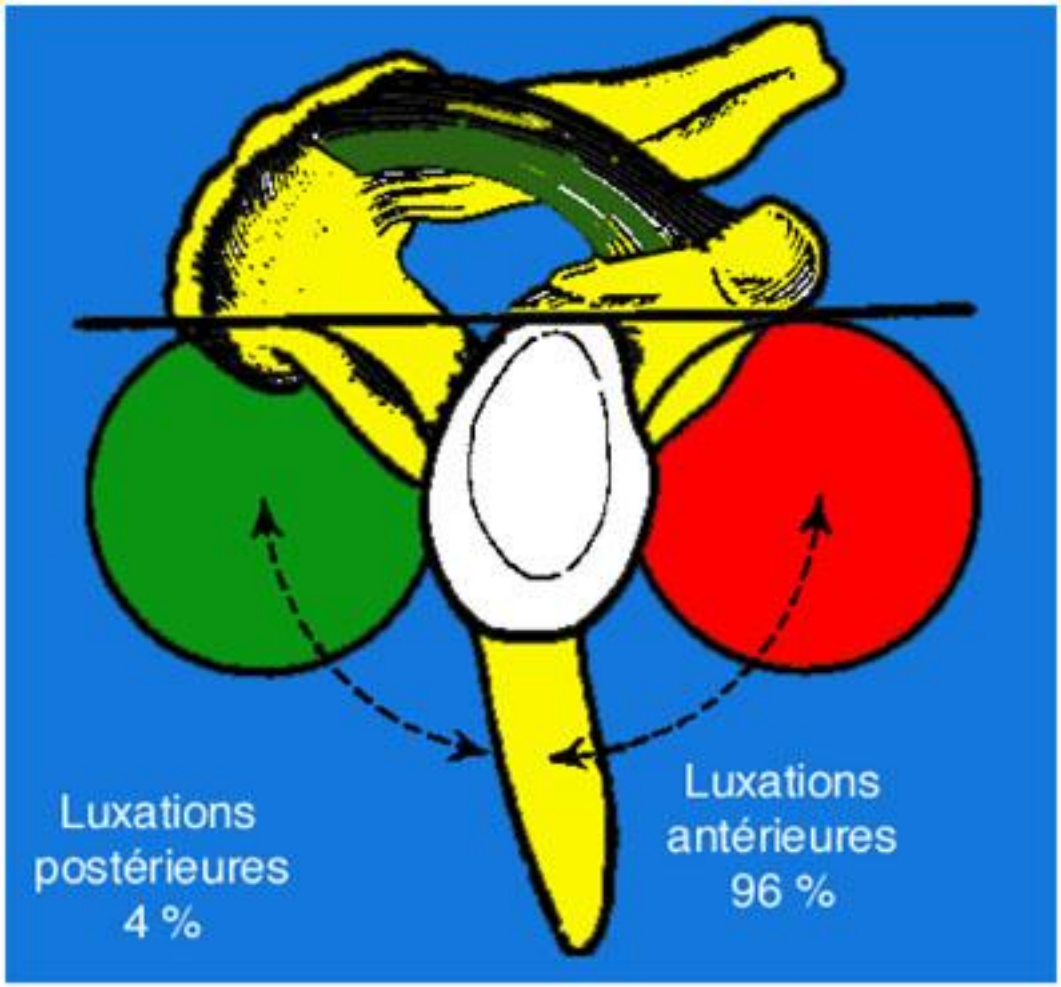

Luxations antérieures de l’épaule

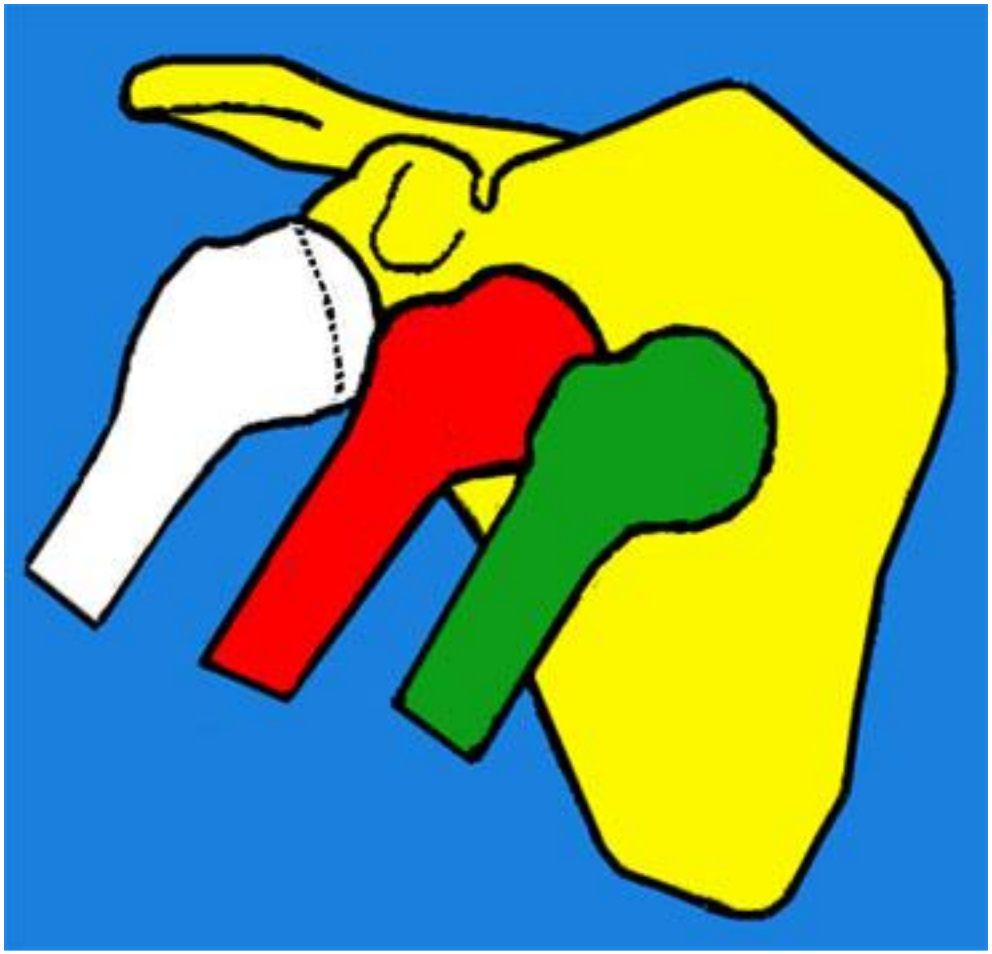

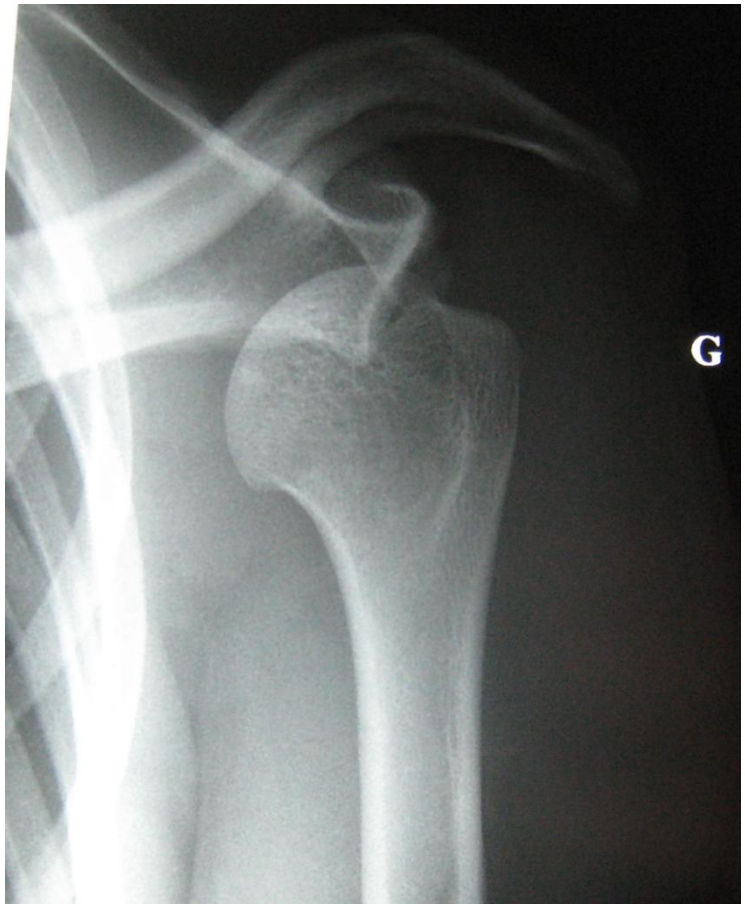

Luxations antéro-internes

Mécanismes

Chute sur la main
Rotation externe + abd



Rare chez l'enfant

Examen clinique

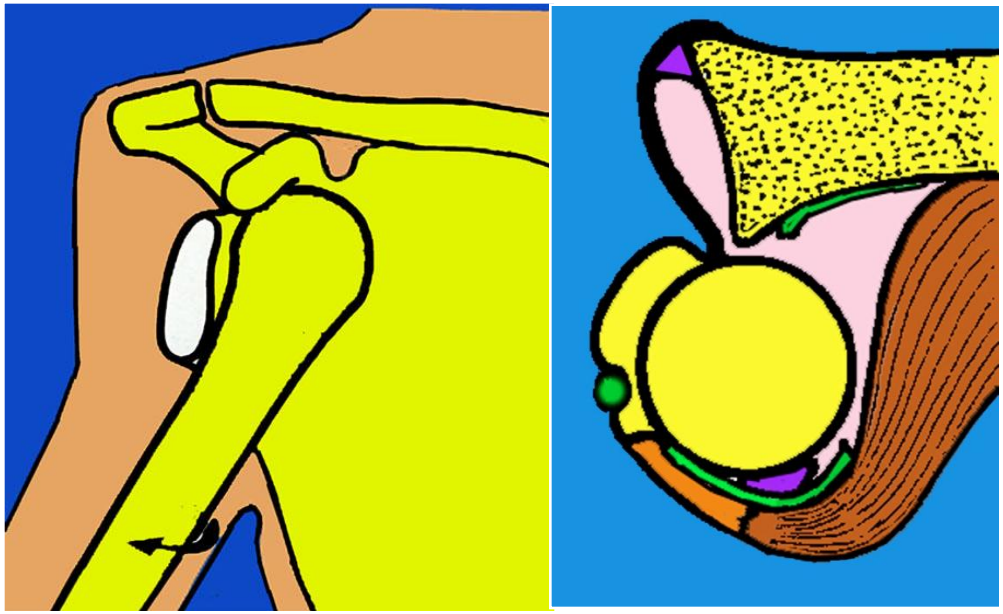

Déformation caractéristique à l'inspection et à la palpation

- **V**acuité de la glène (vide sous acromial externe)
- Bras en **A**bduction et en RE
- **C**omblement du sillon delto-pectoral par la tête humérale.
- Coup de **H**ache externe
- Saillie de l'acromion en dehors (signe de l'**E**paulette)

Lésions lors de la luxation antéro-interne

Lésions constantes

- Rupture de la capsule ligamentaire
  - soit déchirure à son insertion
  - soit décollement avec le périoste de l'omoplate
- Lésion du bourrelet

Lésions associées

- Fract. du rebord de la glène
- Encoche céphalique
- Rupture de la coiffe
- Fracture du trochiter

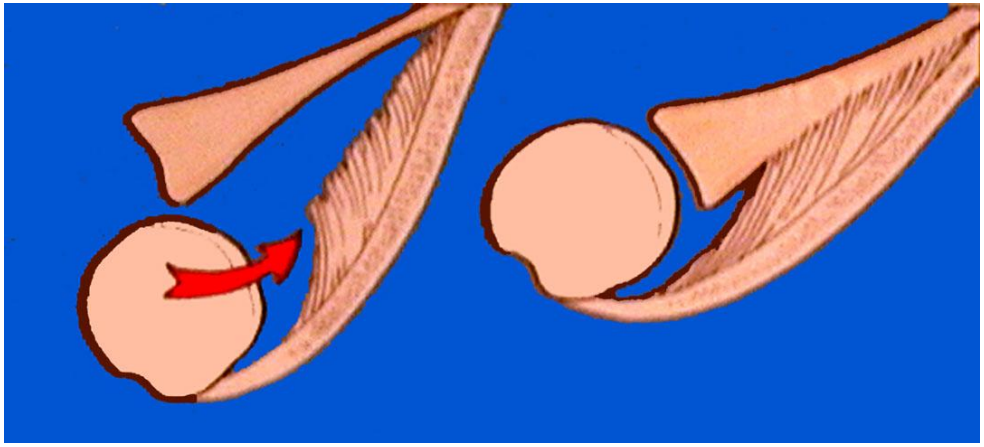

Radiographie de face

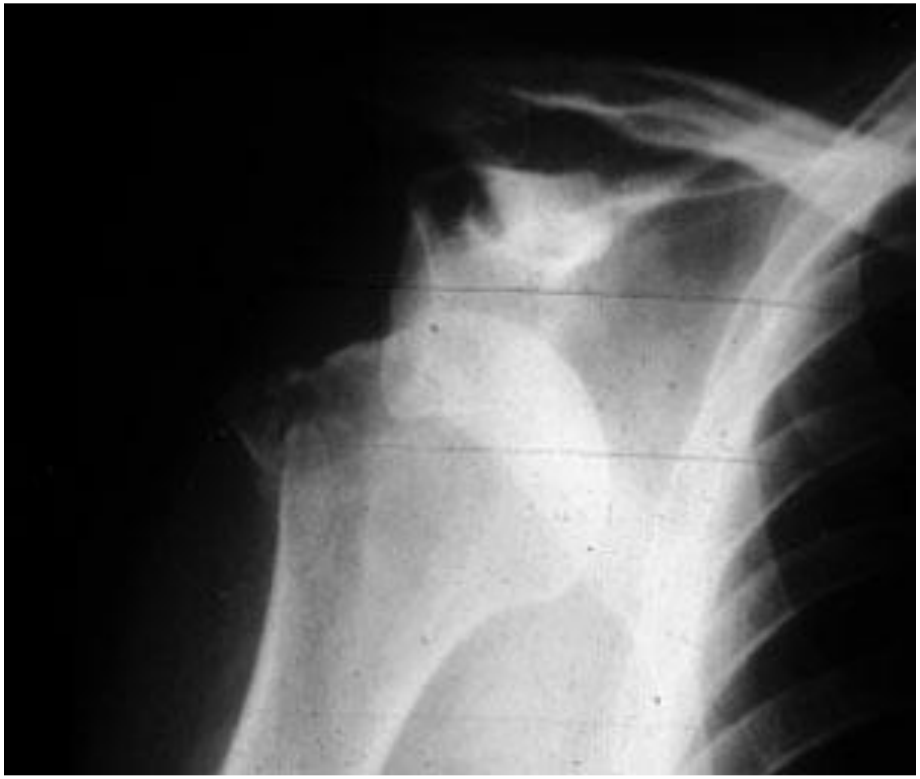

Difficultés pour faire une radio de profil lorsque l'abduction est impossible…



Incidence de Bloom et Obata+++

Complications précoces à rechercher AVANT la réduction

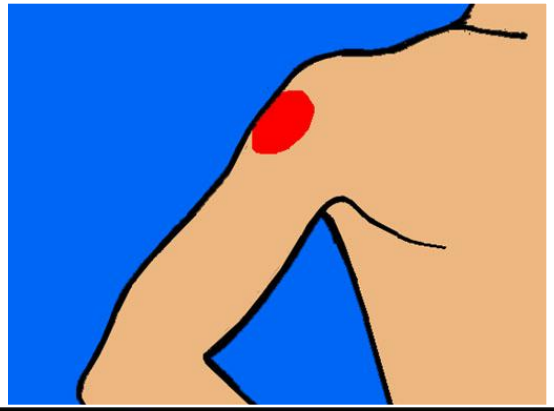

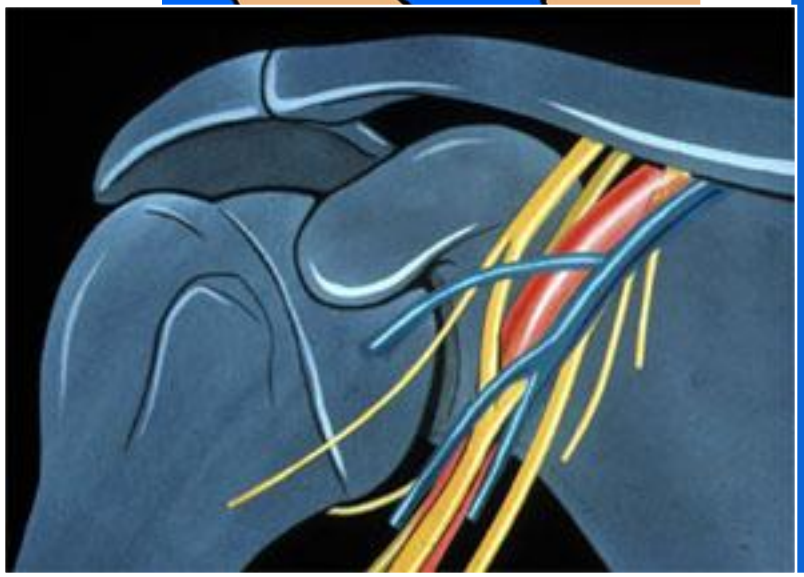



Traitement des luxations antéro-internes

En urgence :

- **Réduction progressive, sans anesthésie générale :**
  - **Bras le long du corps puis rotation externe et abduction**
  - **Si échec : adduction et rotation externe, puis interne**
- **Si échec : réduction sous AG :**
  - Traction avec contre-traction sur le thorax
- **Cliché de contrôle pour rechercher les fractures associées (trochiter, col huméral ou glène)**

La réduction peut être instable en cas de fracture de la glène

Traitement des luxations antéro-internes

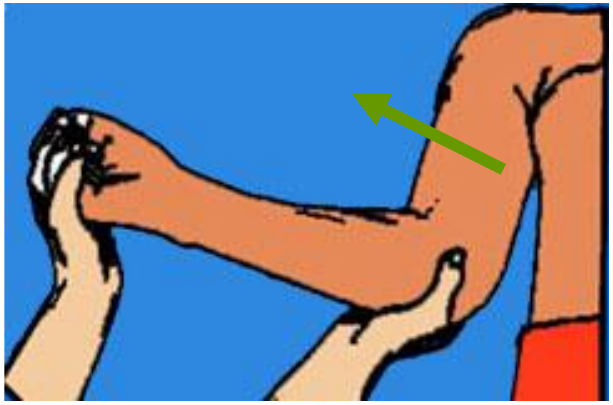
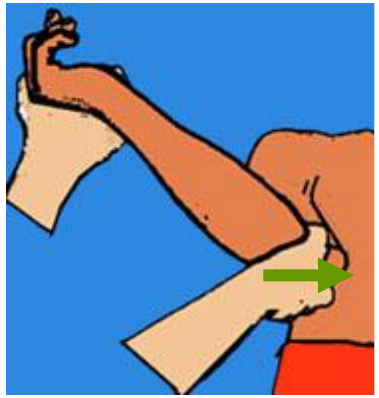

Faire toujours une radio de contrôle après réduction

Traitement des luxations antéro-internes: immobilisation

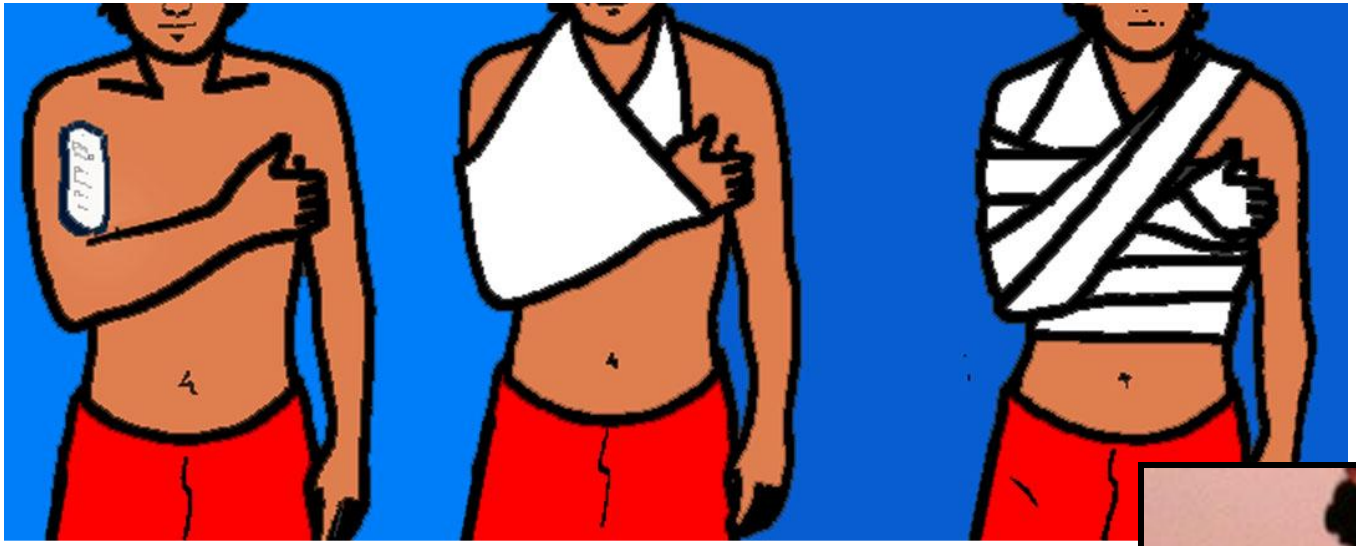

Dujarrier

Lésions associées

Arrachement du trochiter

Lésions associées

Arrachement du trochiter

Lésions associées

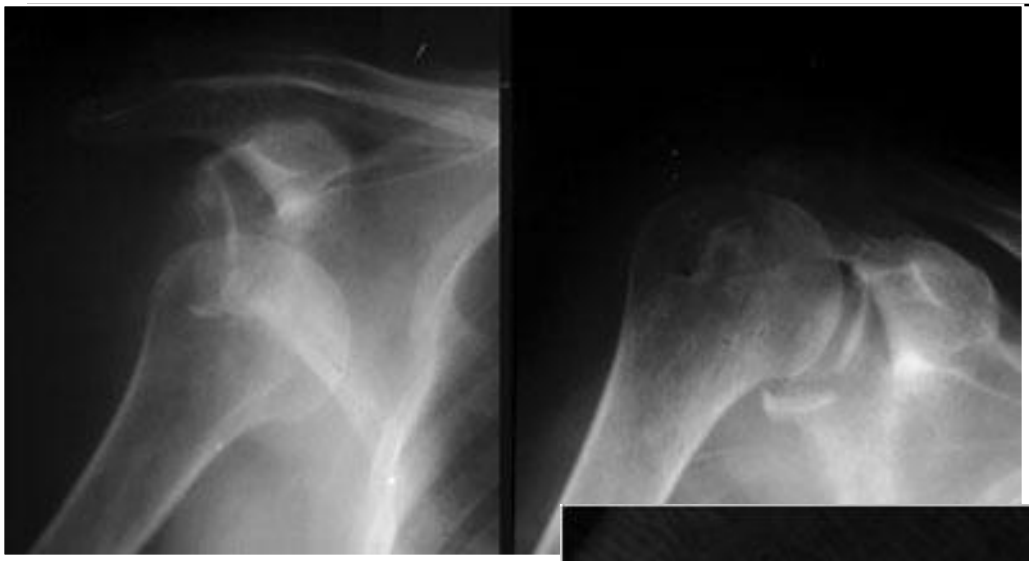

Fracture du rebord antérieur de la glène

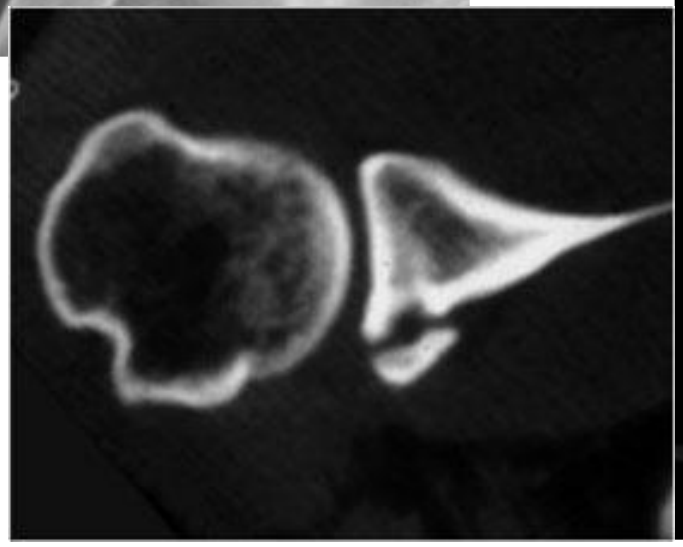

Lésions associées

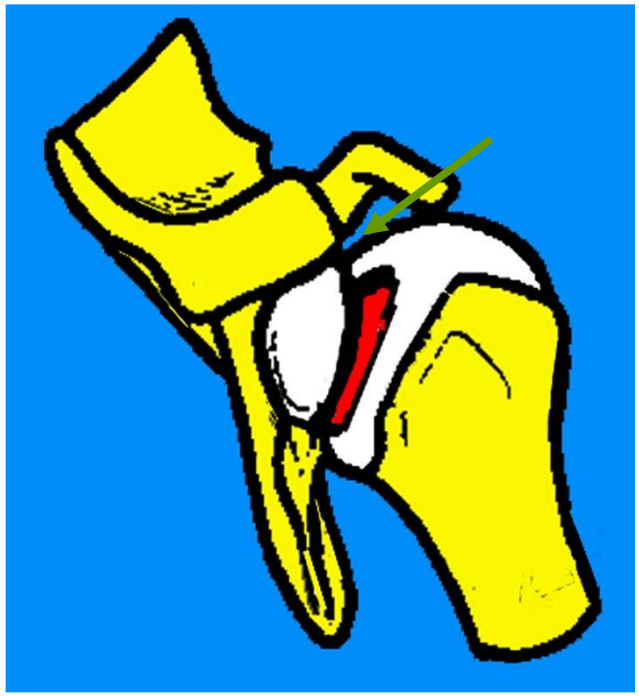

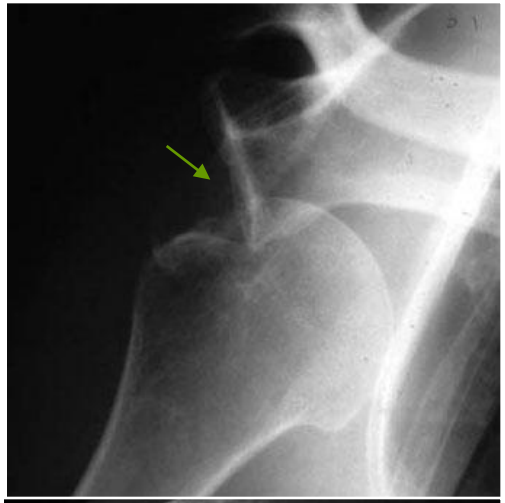

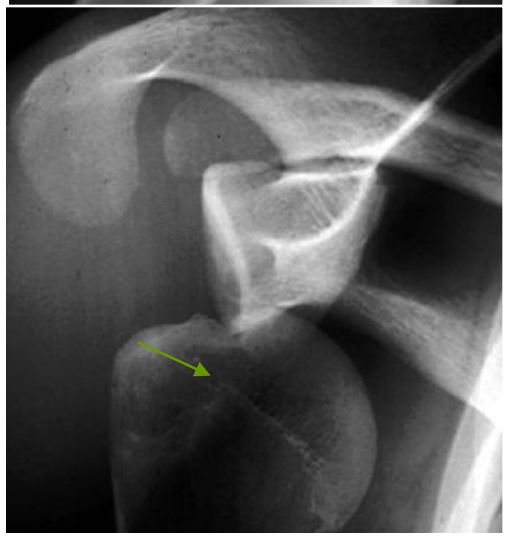

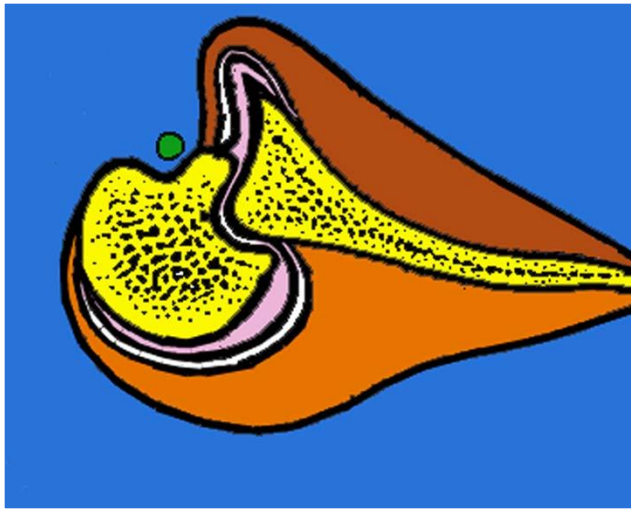

Encoche céphalique



L’encoche céphalique peut faciliter les récidives et s’aggrave lors des récidives

Luxation négligée découverte après 3 mois !!

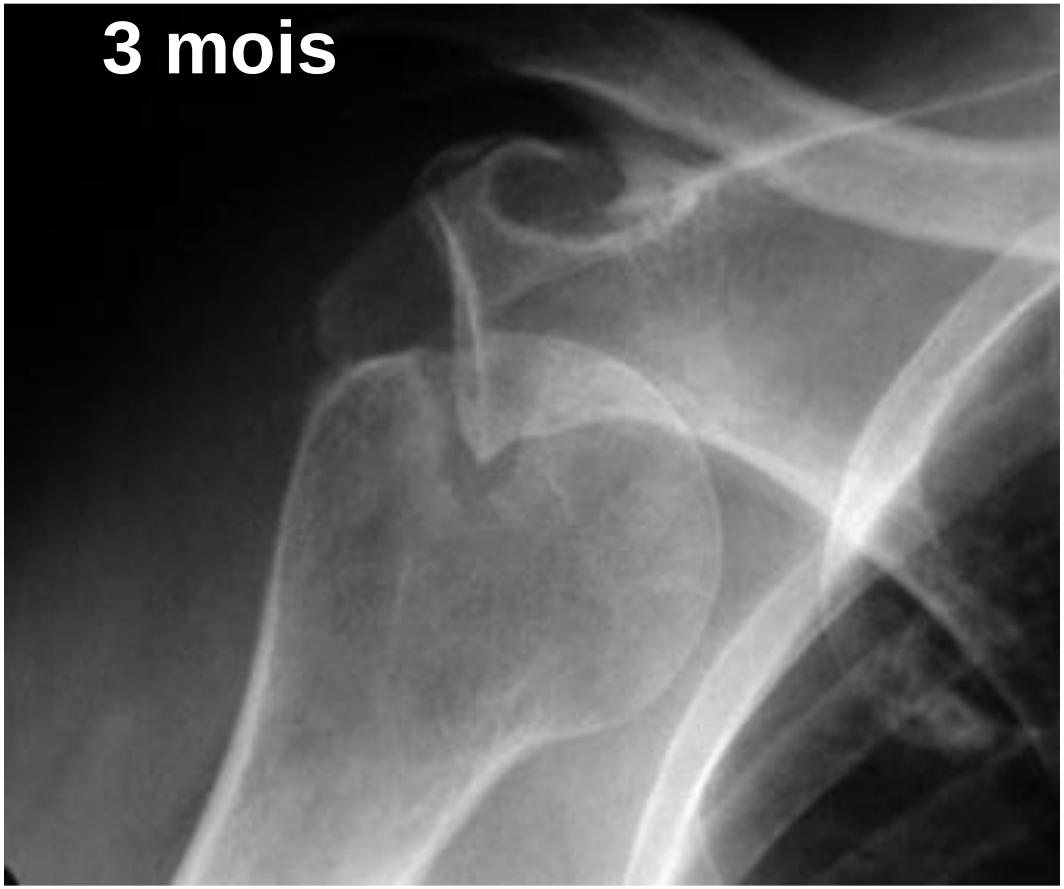

Fractures-luxations

Énucléation

Ecchymose thoraco-brachiale

Évolution des luxations antérieures

Les luxations récidivantes sont fréquentes

- **Intervalle libre variable**
- **Traumatismes parfois minimes ou simple RE et abduction**
- **Parfois luxations multiples réduites spontanément par le patient lui-même**

Luxation postérieure

Mécanismes

Chute sur la main, bras en RI

Choc direct antérieur sur l'épaule

Crises comitiales, électrocution

Examen

La tête humérale est perçue en arrière

Il y a un creux en avant

Mobilisation impossible, douleur

Ne pas chercher à mobiliser quand il y a une encoche (risque de fracture)

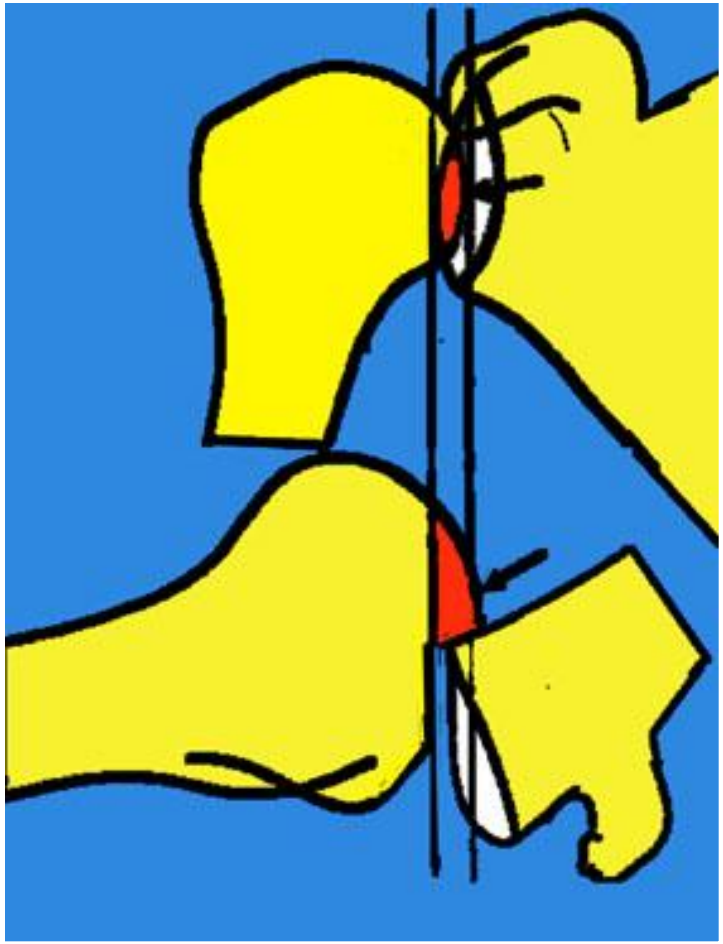

Double contour sur la radio de face. Profil difficile à faire

Luxation postérieure

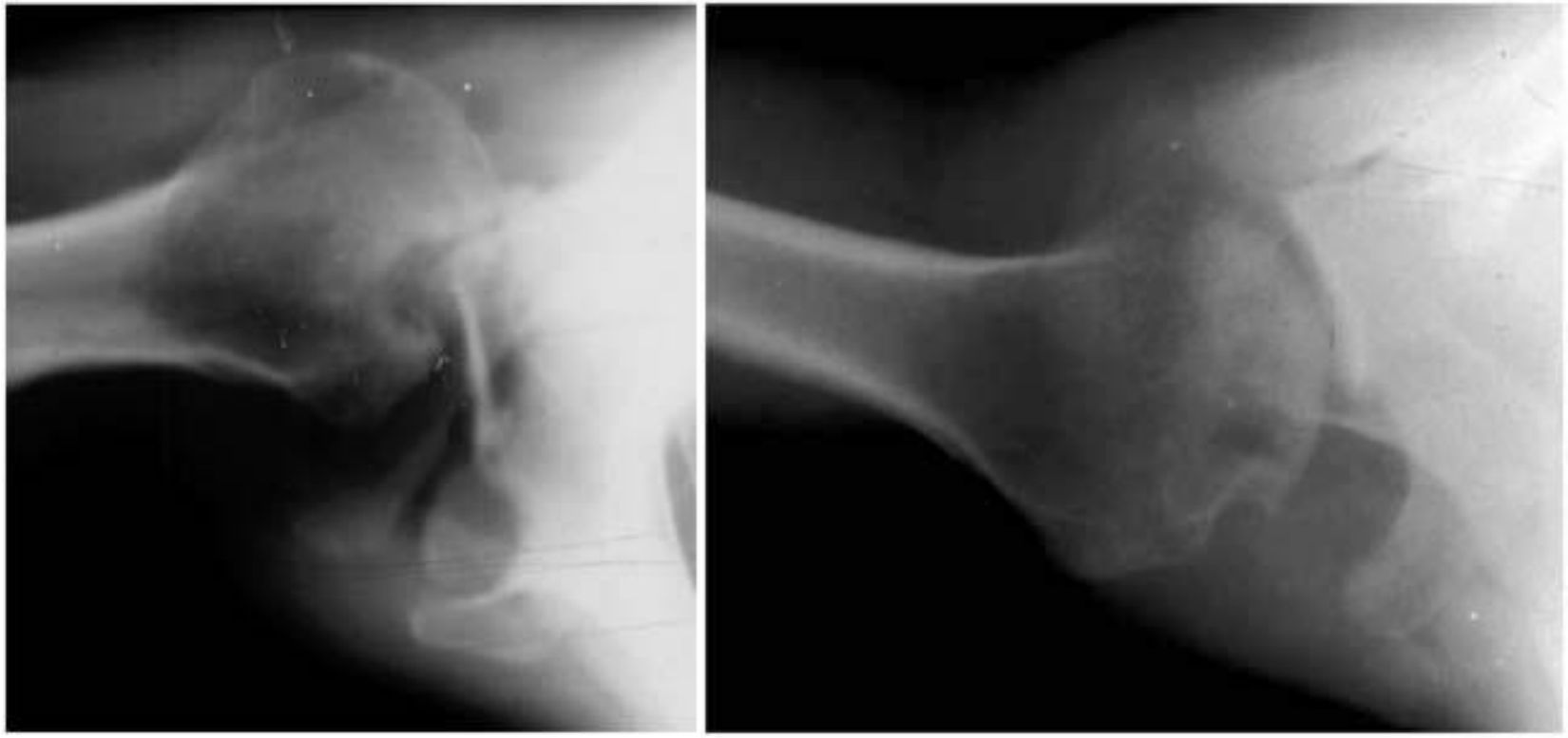

Luxation postérieure

Lésions associées

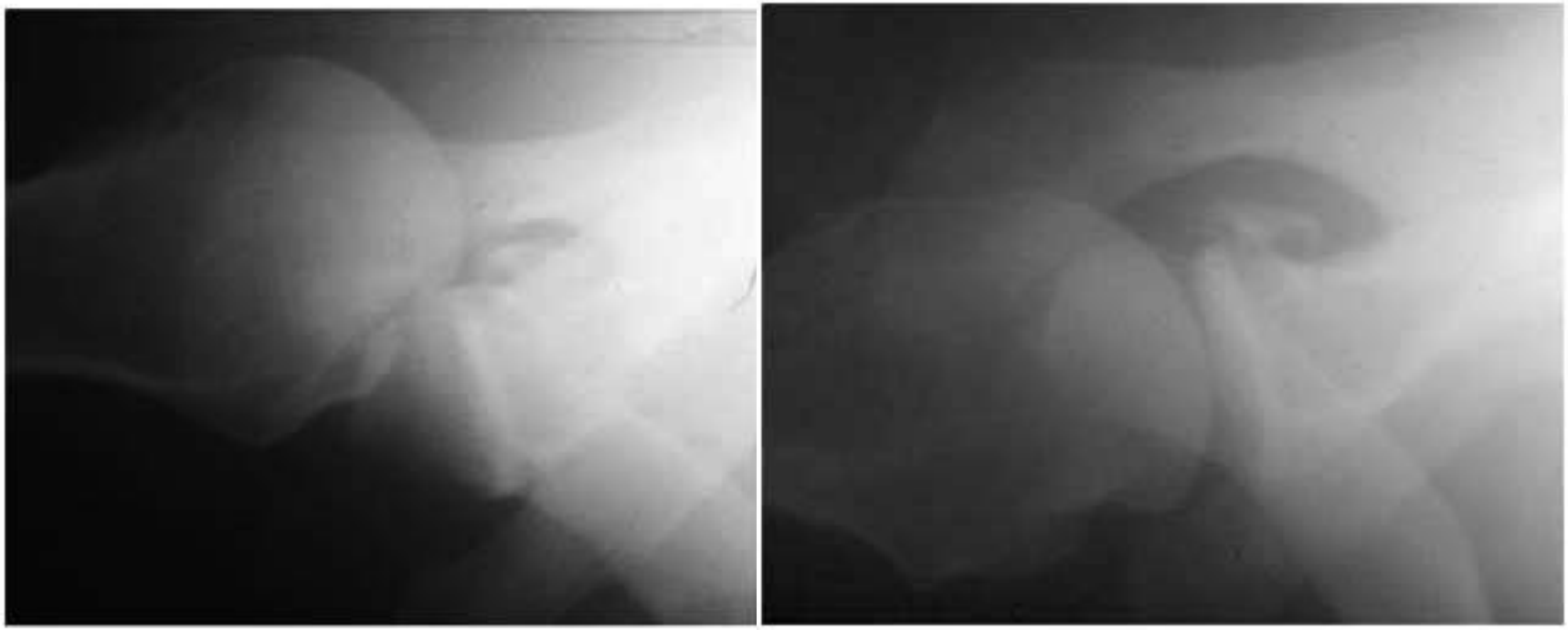

Encoche et fracture du rebord postérieur de la glène

Réduction de la luxation postérieure



Une forme particulière : la luxation erecta

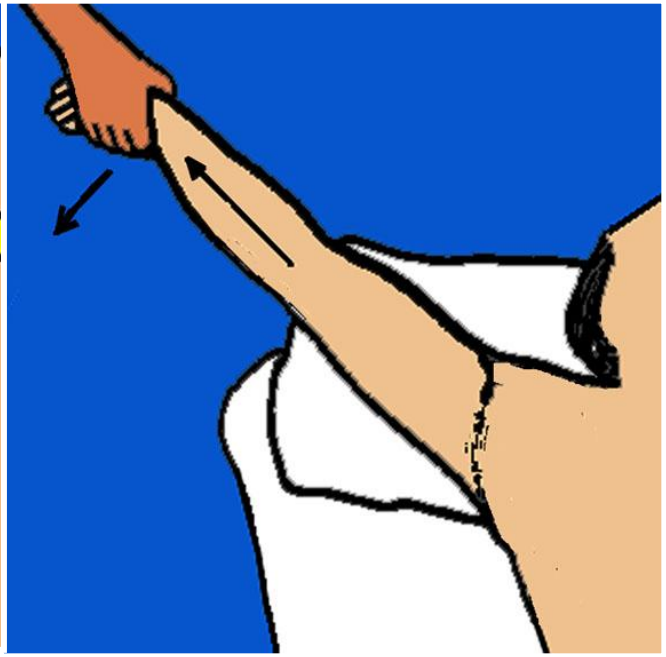

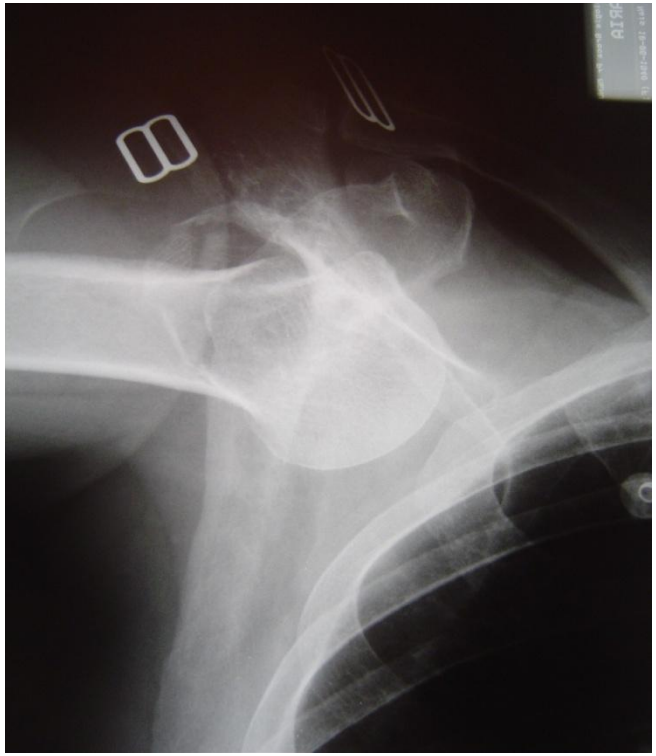

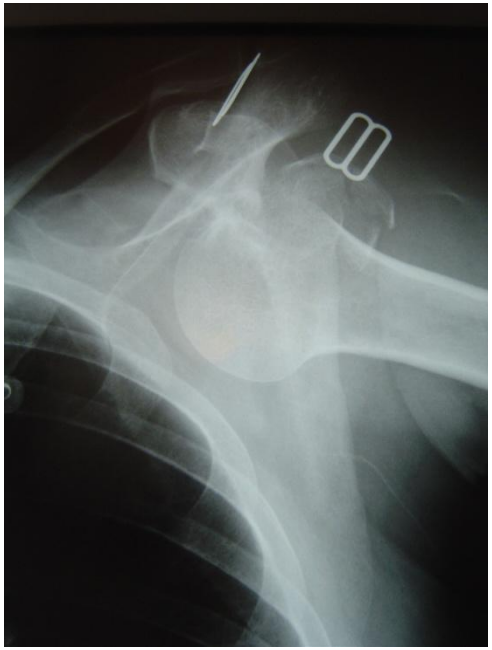

Luxations récidivantes antérieures (Instabilité chronique antérieure)

- **Types de sports concernés :**
  - **Rugby**
  - **Tennis (“armé du bras”)**
  - **Hand (armé + contact)**

La répétition des luxations crée des lésions

- **Lésions du bourrelet glénoïdien**

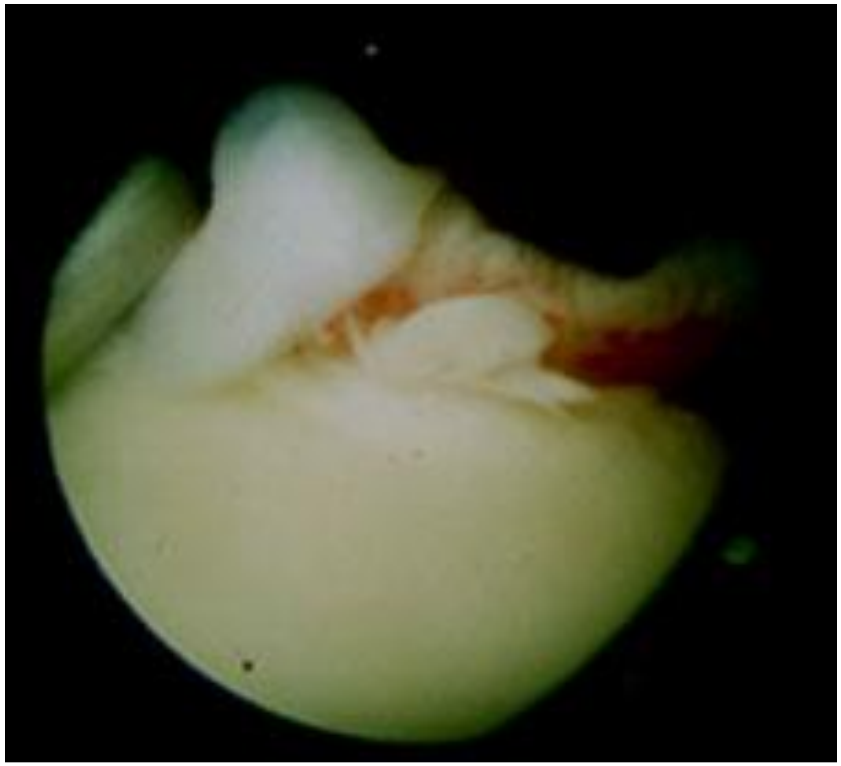

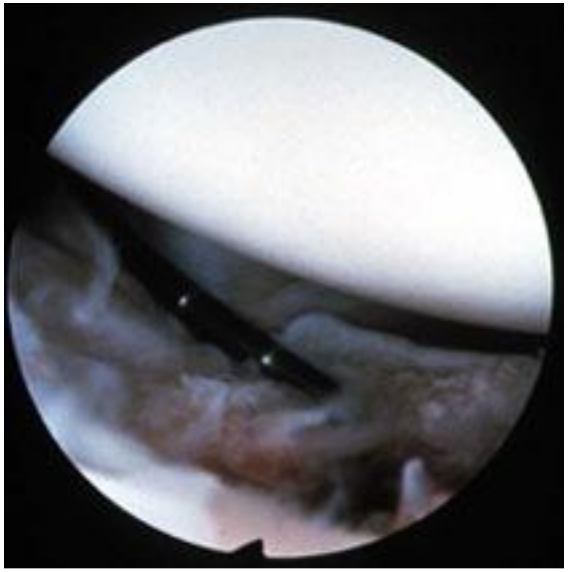

La répétition des luxations crée des lésions

- **Lésions capsulaires : poche de décollement derrière le sous-scapulaire (BROCA)**

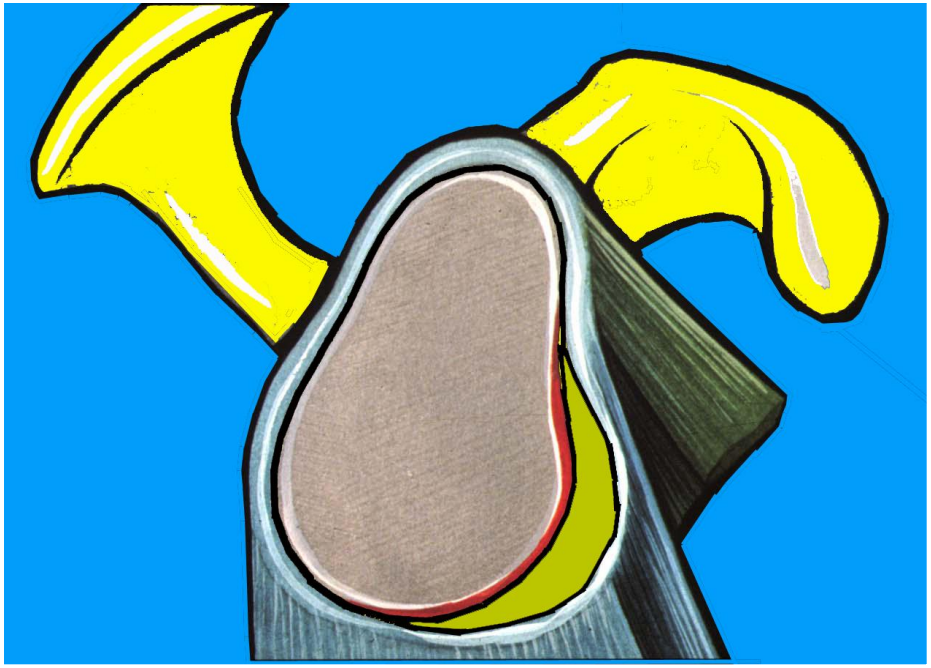

La répétition des luxations crée des lésions

- **Encoche céphalique**

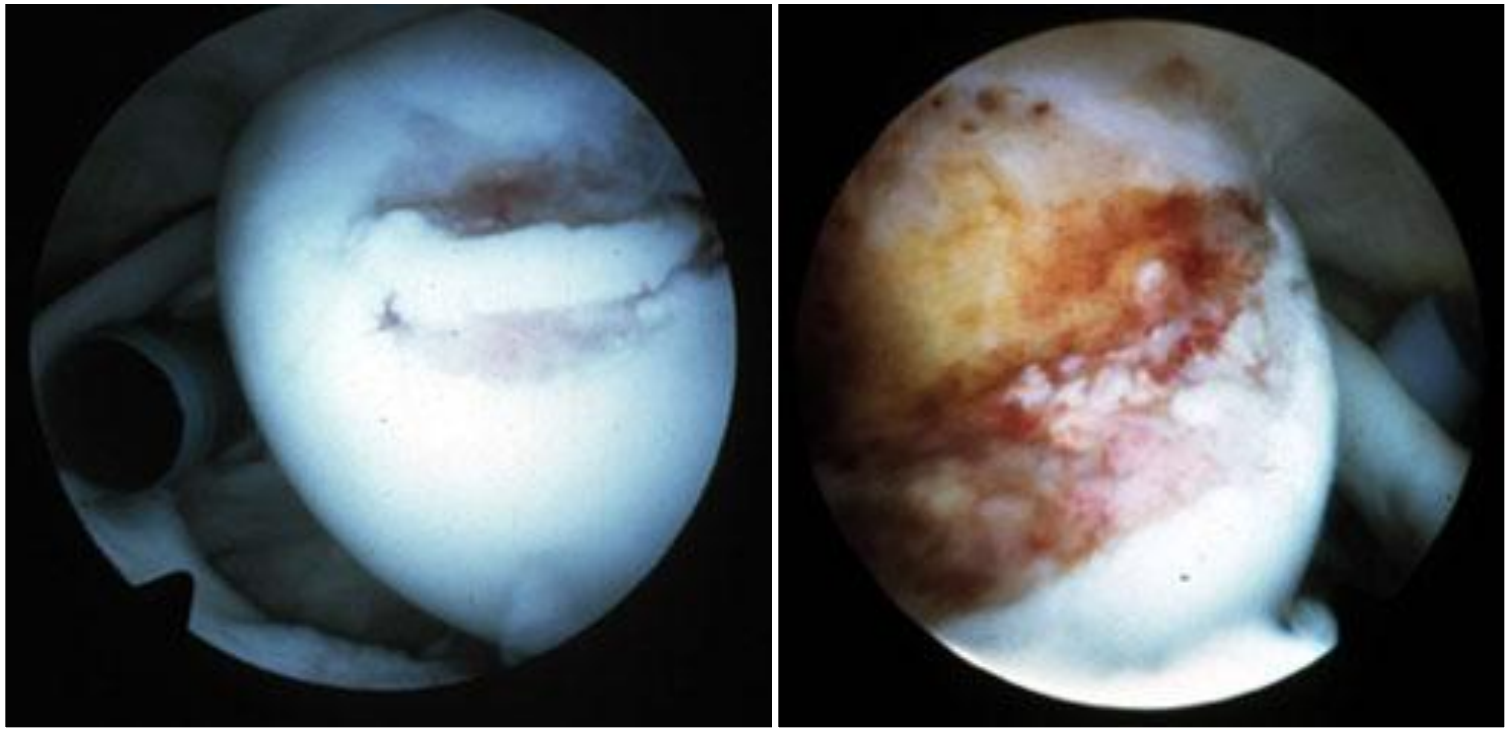

La répétition des luxations crée des lésions

- **Lésions du rebord antérieur de la glène**

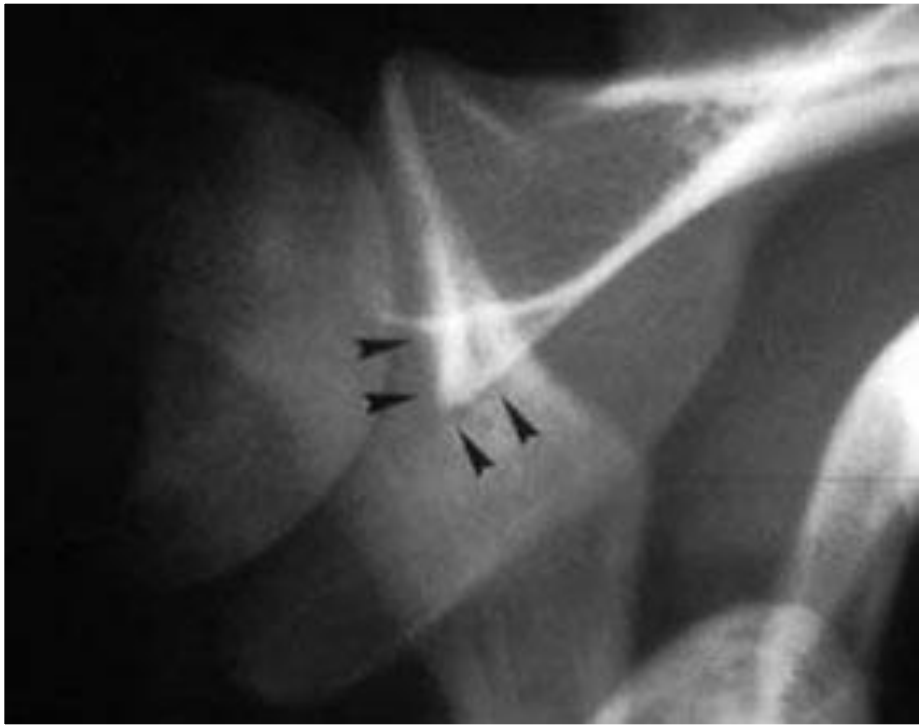

La répétition des luxations crée des lésions

- **Lésions de la coiffe des rotateurs**



Les récidives sont favorisées par une hyperlaxité constitutionnelle

Photos H Coudane

Les récidives sont favorisées par une hyperlaxité constitutionnelle

- Hyperlaxité inférieure : test du sillon (sulcus test)
- Laxité antéro-postérieure : tiroir
- Test de l’abduction passive
- Test de l’appréhension

Les récidives sont favorisées par une hyperlaxité constitutionnelle

1 / Hyperlaxité inférieure : test du sillon (sulcus test)

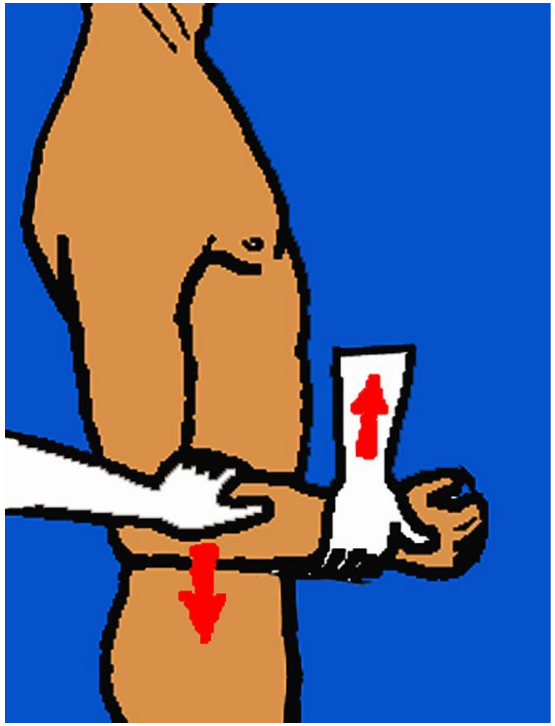

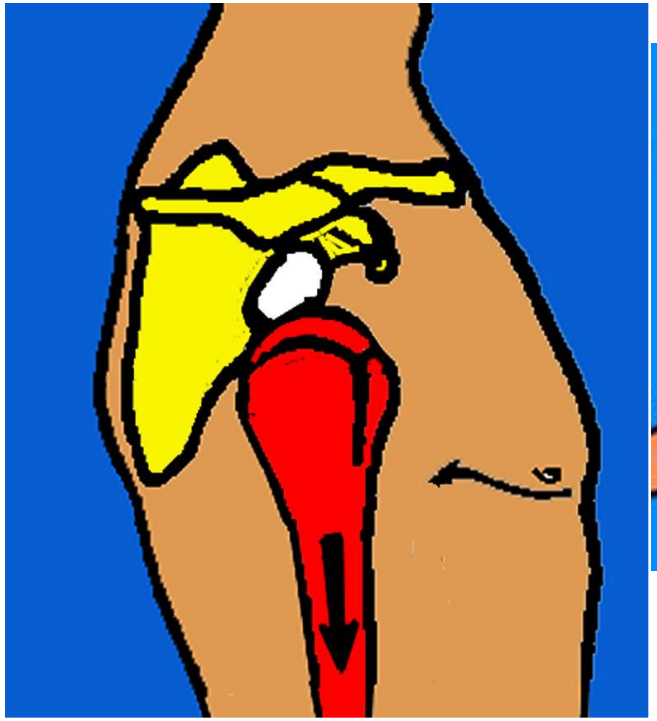

Les récidives sont favorisées par une hyperlaxité constitutionnelle

- **Hyperlaxité inférieure**

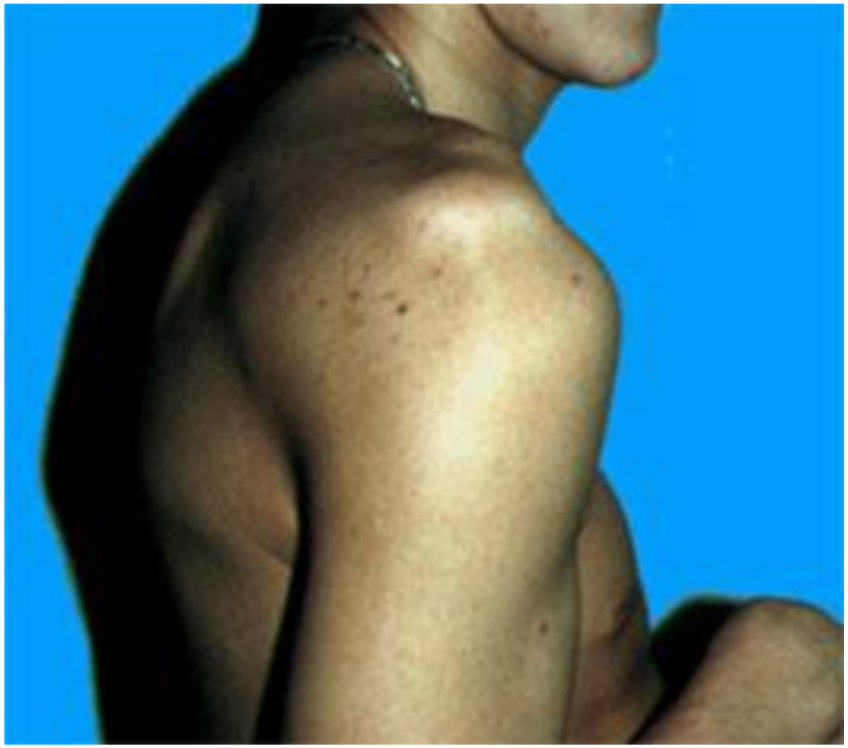

Photos H Coudane

Les récidives sont favorisées par une hyperlaxité constitutionnelle

2 / Laxité antéro-postérieure : tiroir

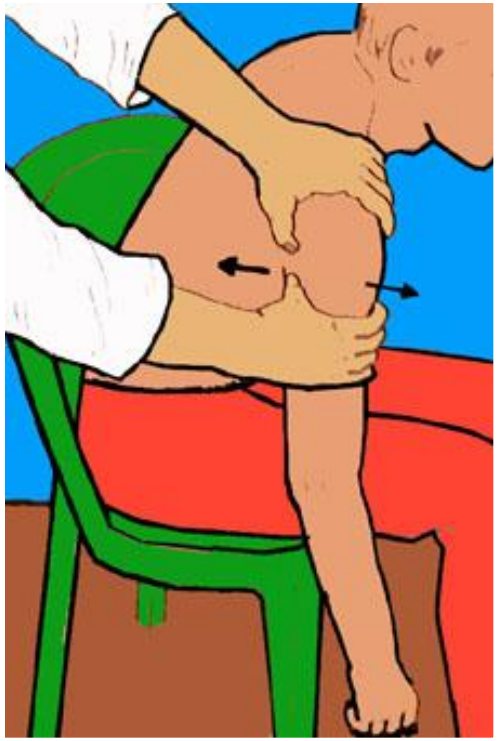

Les récidives sont favorisées par une hyperlaxité constitutionnelle

3 / Test de l’abduction passive

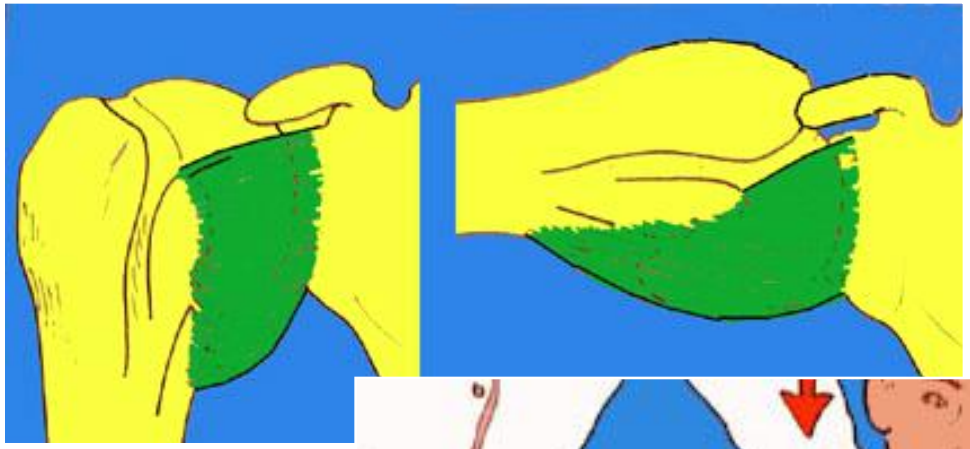

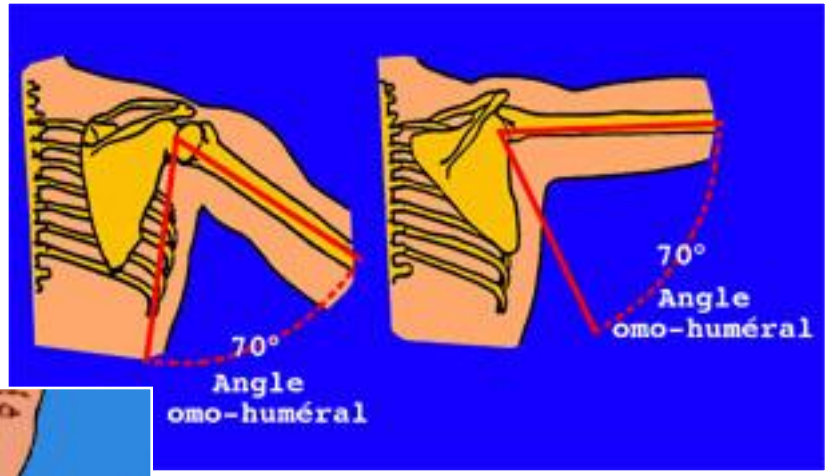

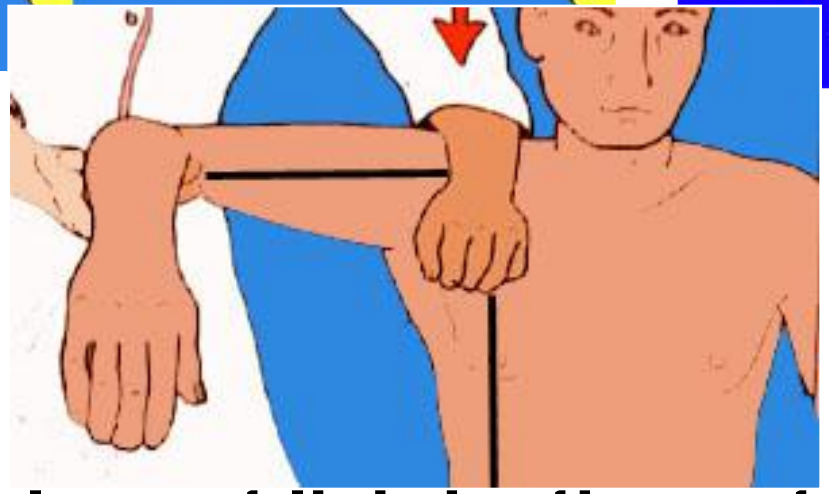

Normalement l’abduction est limitée à 70°

Les récidives sont favorisées par une hyperlaxité constitutionnelle

- **Test de l'abduction passive**

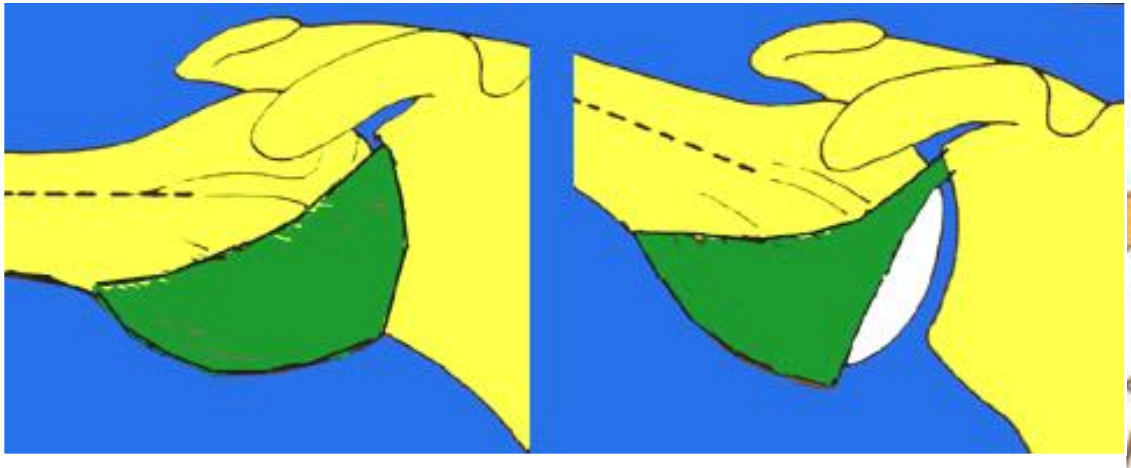

En cas d'hyperlaxité capsulaire, ou de rupture capsulaire , l'abduction est supérieure à 90°

Les récidives sont favorisées par l’hyperlaxité constitutionnelle

4 / Test de l’appréhension

La mise en rotation externe lorsque l’épaule est en abduction, crée une appréhension

Autres tests des instabilités antérieures

« Relocation test »

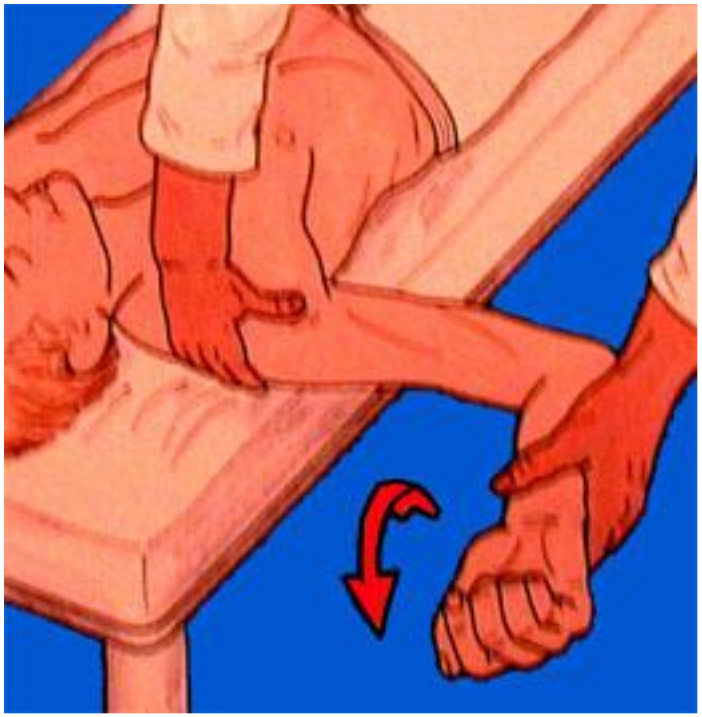

En RE on subluxe l’épaule. Si l’on appuie sur le bras en avant, on replace la tête humérale (l’appréhension disparaît)

Lésions trouvées lors des opérations

Encoches : 66 %

Fractures de glène : 41 %

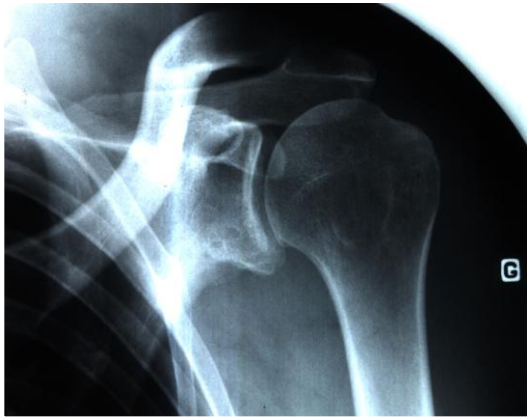

Arthrose : 7 %

Lésion de Bankart : 94 %

Résultats de la chirurgie pour luxation récidivante

- **Taux de récidive inférieur à 5 %**
- **Reprise des activités sportives**
- **Parfois limitation de la rotation externe**
- **Possible évolution vers l'arthrose**

Quels sont les lésions possibles au cours de la luxation antérieure de l'épaule ?

Lésions capsulo-ligamentaires
Atteinte du bourrelet glénoïdien ou du rebord ant.
Encoche possible de la tête humérale (en arrière)
Rupture possible de la coiffe des rotateurs ou
Fracture du trochiter
Compression des vaisseaux axillaires
Compression des éléments du plexus brachial
Compression du nerf circonflexe (anesthésie du moignon de l'épaule et paralysie du deltoïde)

Quelle est la CAT habituelle face à une luxation antérieure de l'épaule ?

Réduction progressive, sans anesthésie générale :

- **Bras le long du corps puis rotation externe**
- **Si échec : adduction et rotation externe, puis interne**

Si échec : réduction sous AG :

- Traction avec contre-traction sur le thorax

Cliché de contrôle pour rechercher les fractures associées (trochiter, col huméral ou glène)

Que rechercher à l’examen d’une luxation antérieure de l'épaule ?

- Saillie de l'acromion (signe de l’épaulette)
- Saillie de la tête humérale en avant
- La glène est vide
- Sensibilité du moignon de l’épaule (circonflexe)
- Palper le pouls radial (compression artère axillaire)

Fractures de la diaphyse de l’humérus

DIAPHYSE HUMERALE

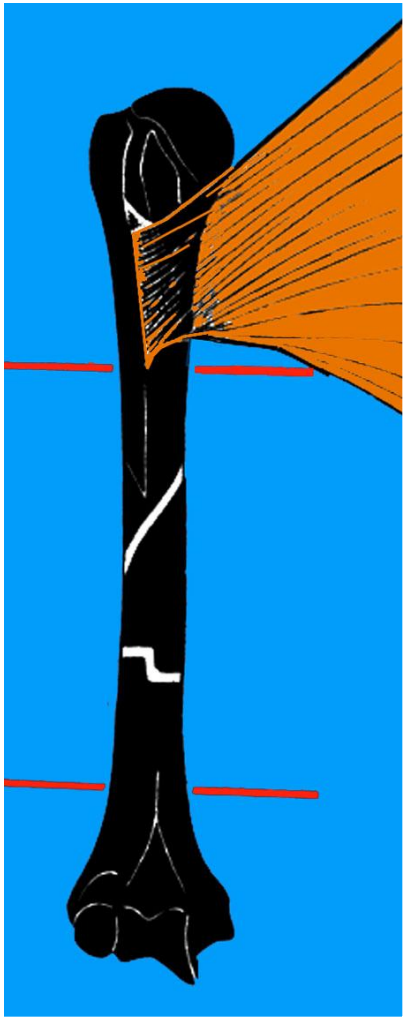



DIAPHYSE HUMERALE



DIAPHYSE HUMERALE

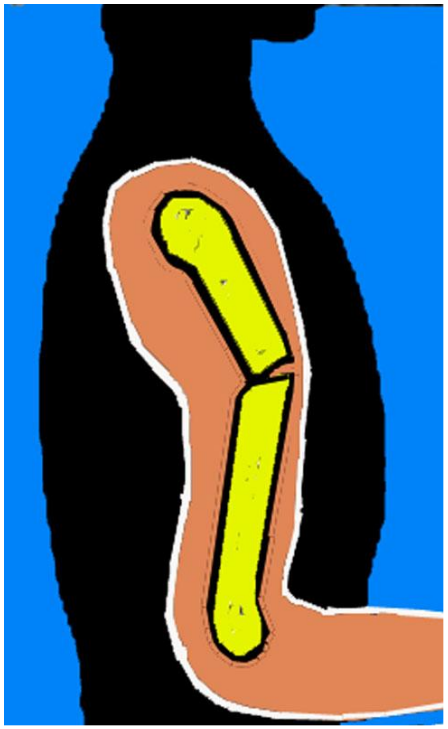

La déformation est parfois évidente : angulation antérieure de profil

DIAPHYSE HUMERALE

les déplacements dépendent de la localisation des fractures par rapport aux insertions des muscles

Entre pectoral et deltoïde

Entre pectoral et sous-scapulaire

sous le deltoïde

DIAPHYSE HUMERALE
Mécanismes et traits de fractures

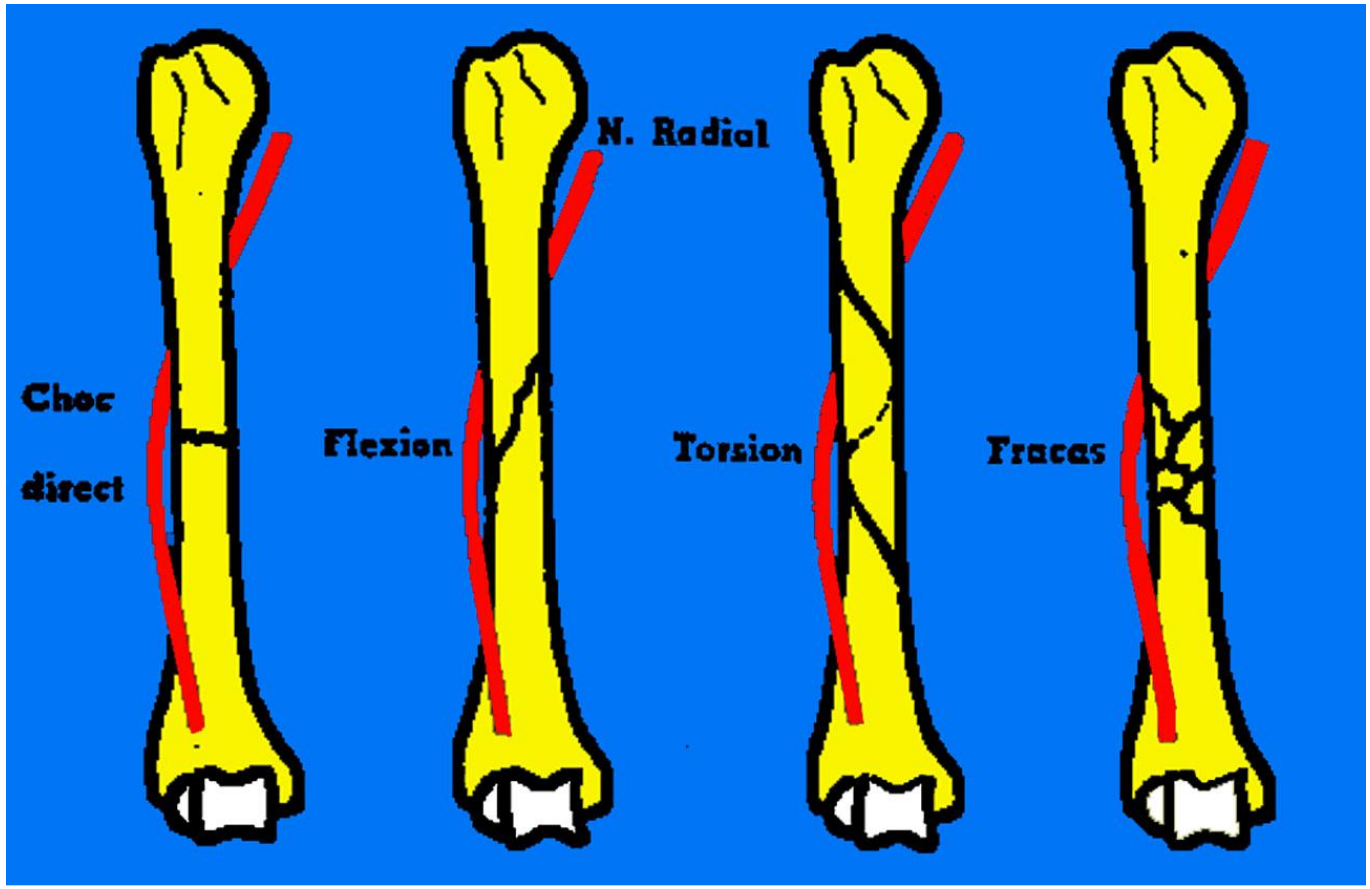

DIAPHYSE HUMERALE
complications précoces



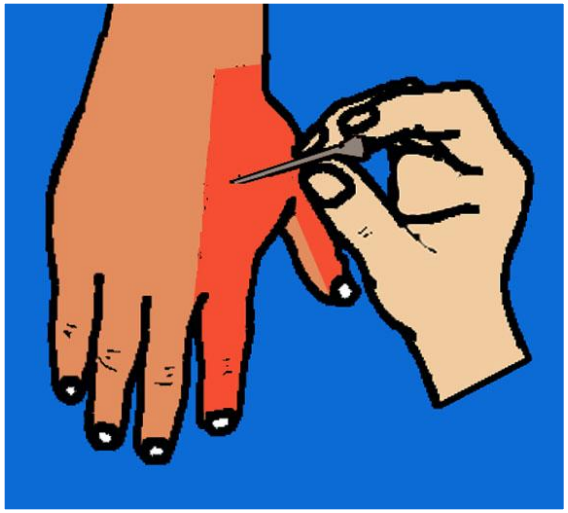

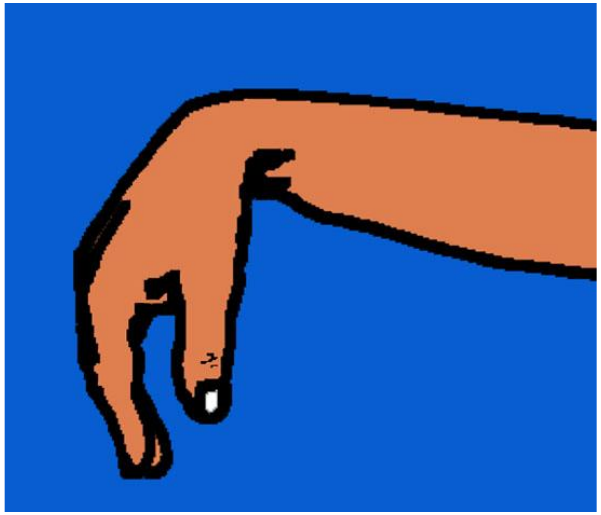

DIAPHYSE HUMERALE
complications

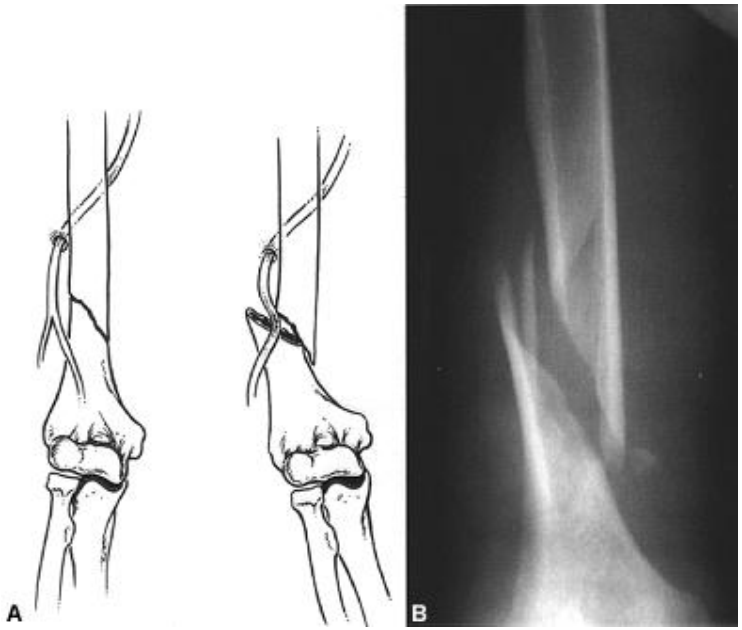

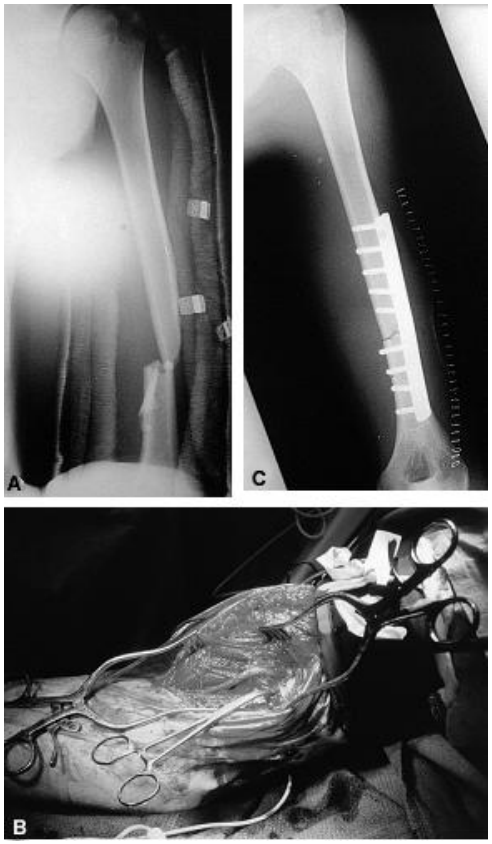

Traitement orthopédique

Plâtre thoraco-brachial

- **Immobilisation des articulations sus et sous-jacentes**
- **Rotation neutre de l'épaule**

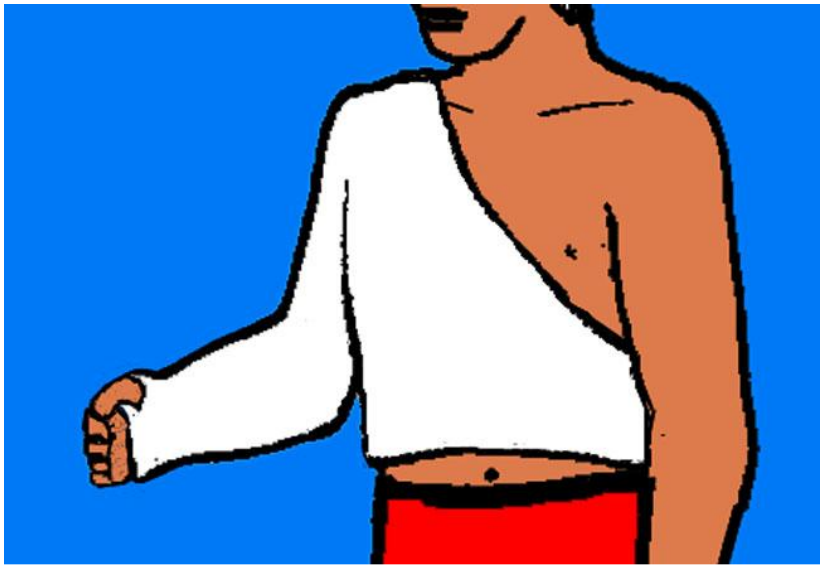

Traitement orthopédique

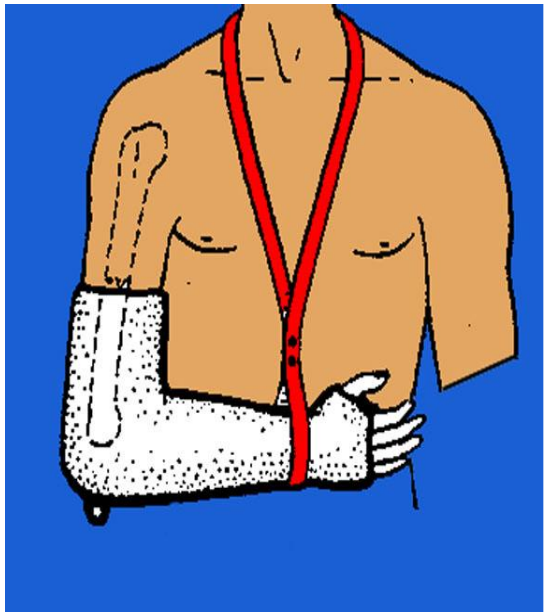

Le plâtre dit “pendant” réduit la fracture par son seul poids.

Le réglage de la longueur de l’attache est essentiel.

La nuit, il faut ajouter une traction douce sur le plan du lit

Traitement chirurgical: enclouage

Traitement chirurgical: enclouage élastique



Clou central



2 clous latéraux

Traitement chirurgical: Ostéosynthèse par plaque

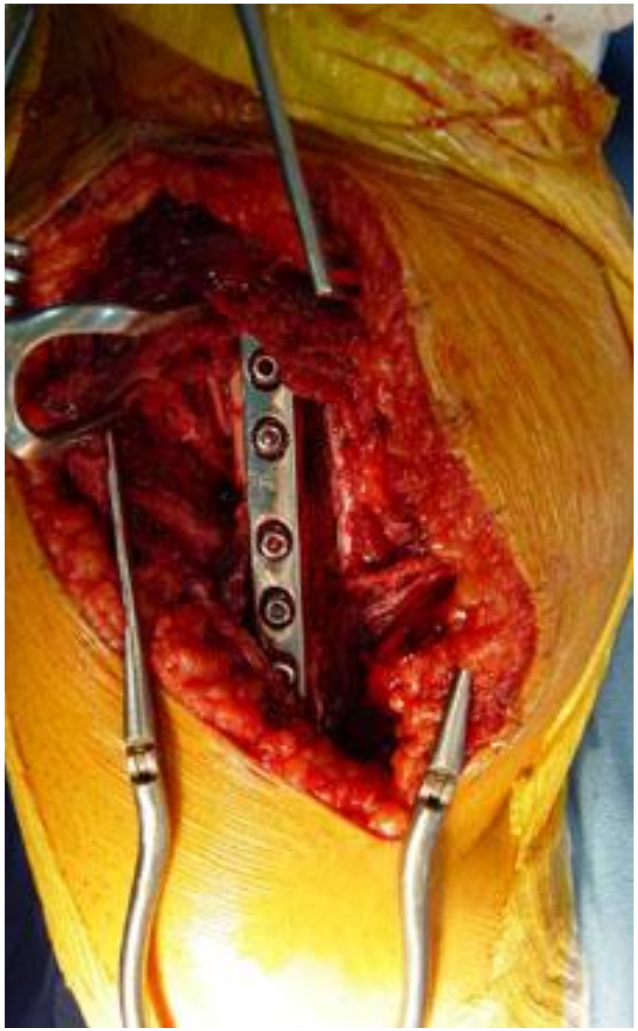

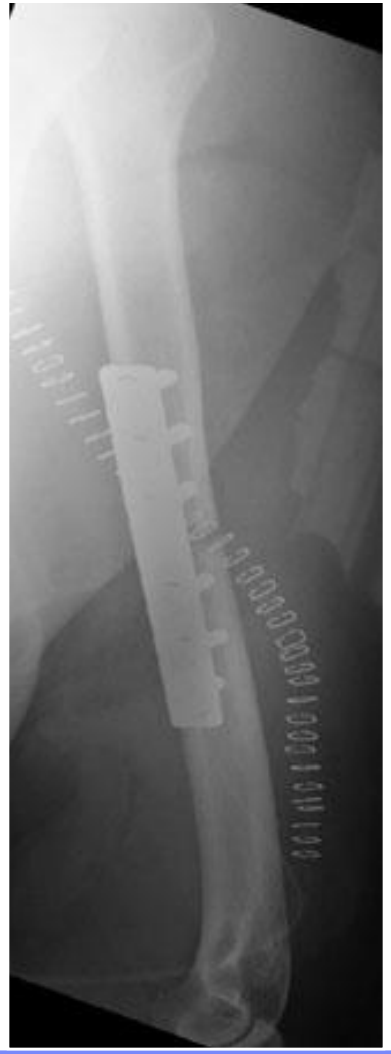

Traitement chirurgical: fixateur externe

Fractures ouvertes

Pertes de substance osseuse

Pseudarthroses infectées

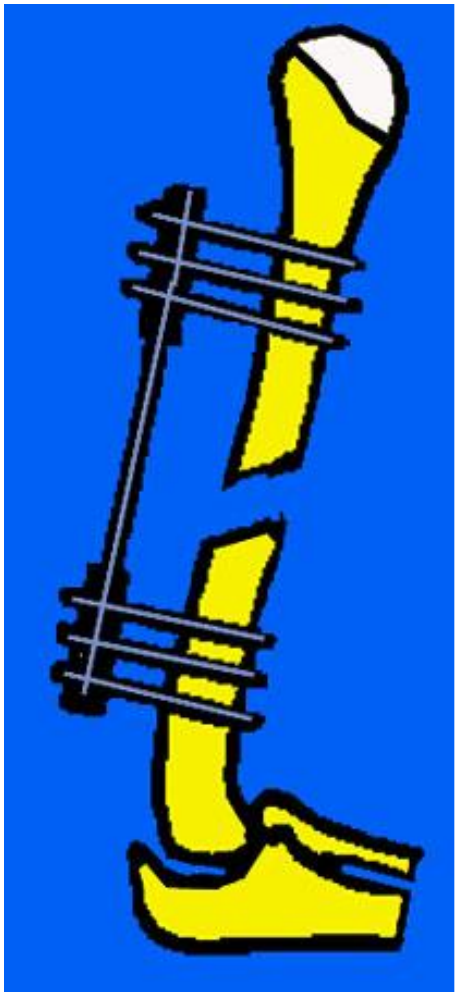

Évolution des fractures de l'humérus

- **Les cals vicieux sont le fait du traitement orthopédique (déplacements secondaires)**
- **Les pseudarthroses se voient surtout après les ostéosynthèses ouvertes**
- **Paralysies radiales (surveillance EMG)**

Fractures du COUDE

Fractures de l’extrémité inférieure de l’humérus

Examen clinique et radiologique

- Repères osseux
  - Épicondyles
  - Olécrâne
  - Tête radiale
  - Crête ulnaire
- Tendon du biceps
- Nerf ulnaire (gouttière épicondylo-olécrânienne médiale)

Examen : Les 3 repères du coude à la palpation

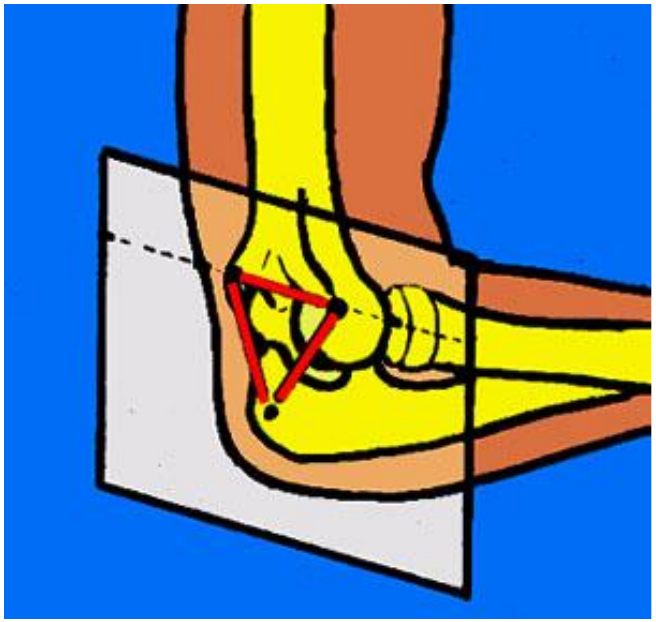

Épicondyles médial et latéral, olécrâne

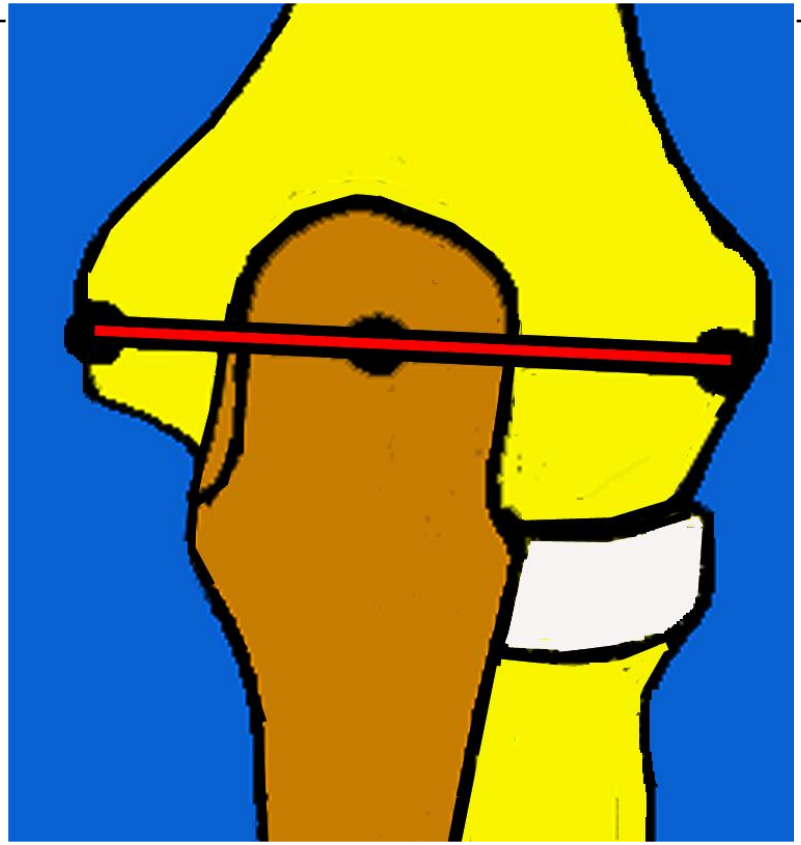

Alignement en extension

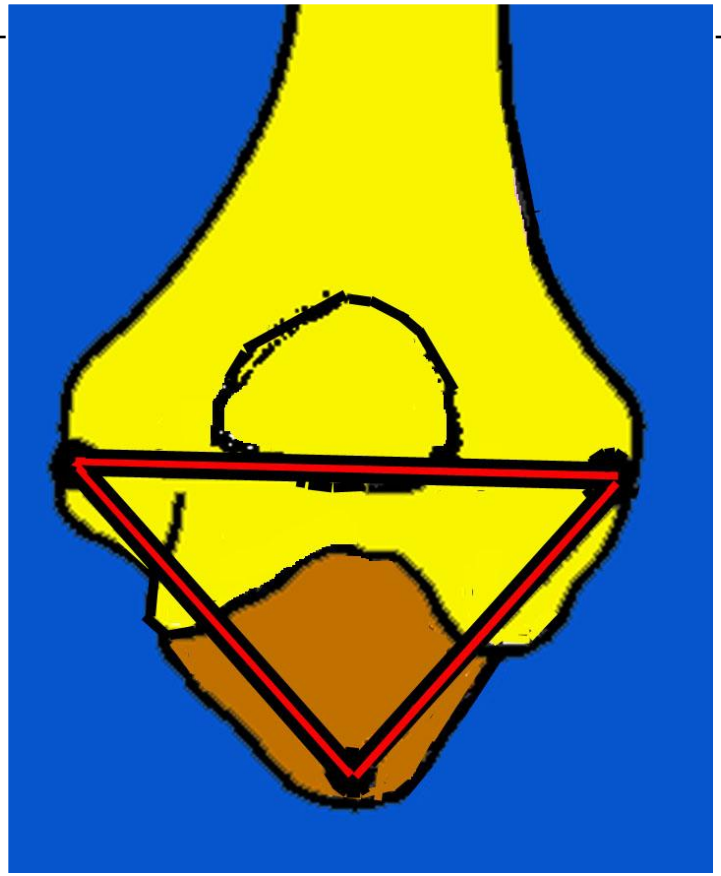

Triangle isocèle coude fléchi

Examen clinique

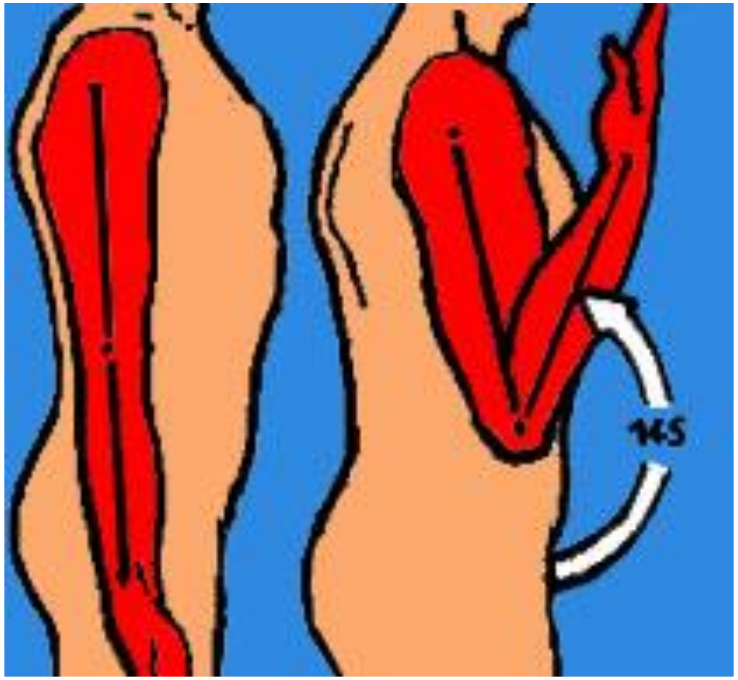

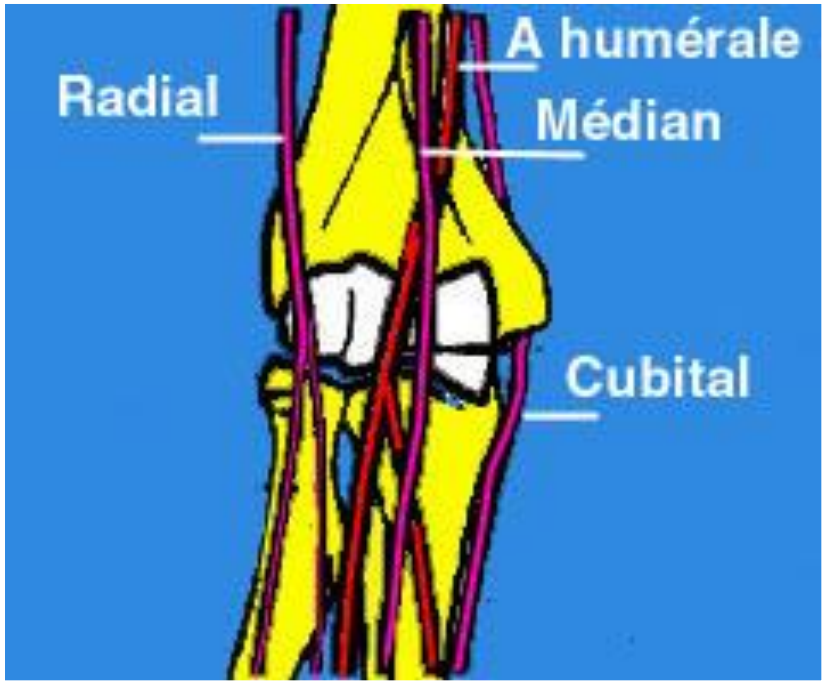

Flexion/Extension
et prono-supination

Fractures de l'extrémité inférieure de l'humérus

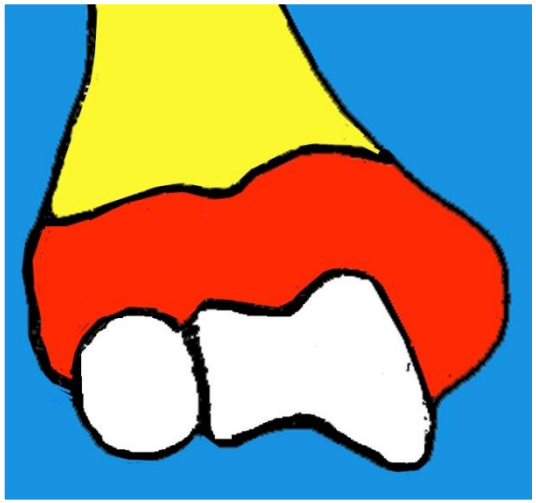

Supra-condylienne

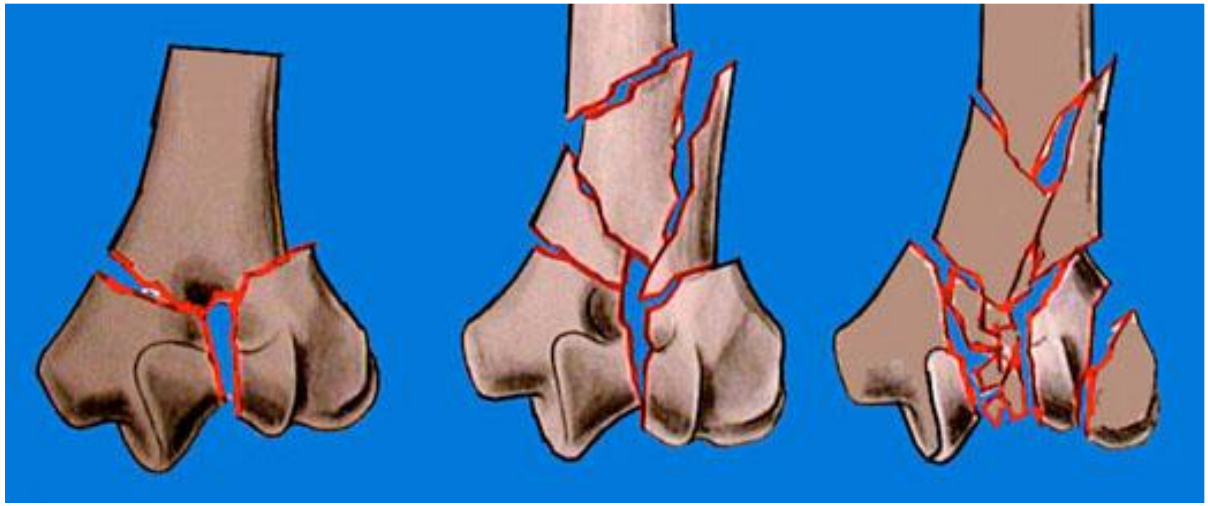

Sus et intercondylienne

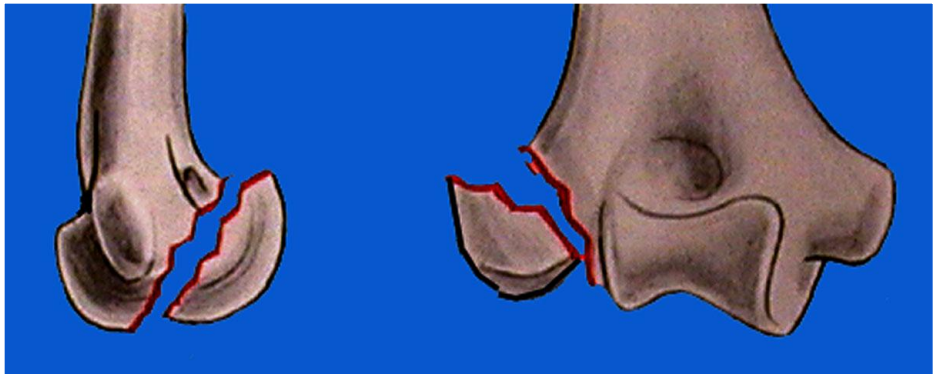

Condyle externe

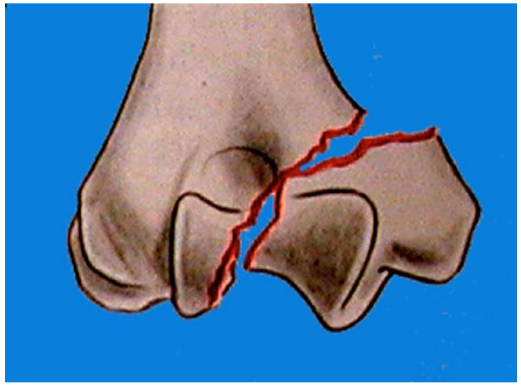

Condyle interne

Fractures en hyper extension

Ce sont les plus fréquentes : 80 %

Chute sur la main

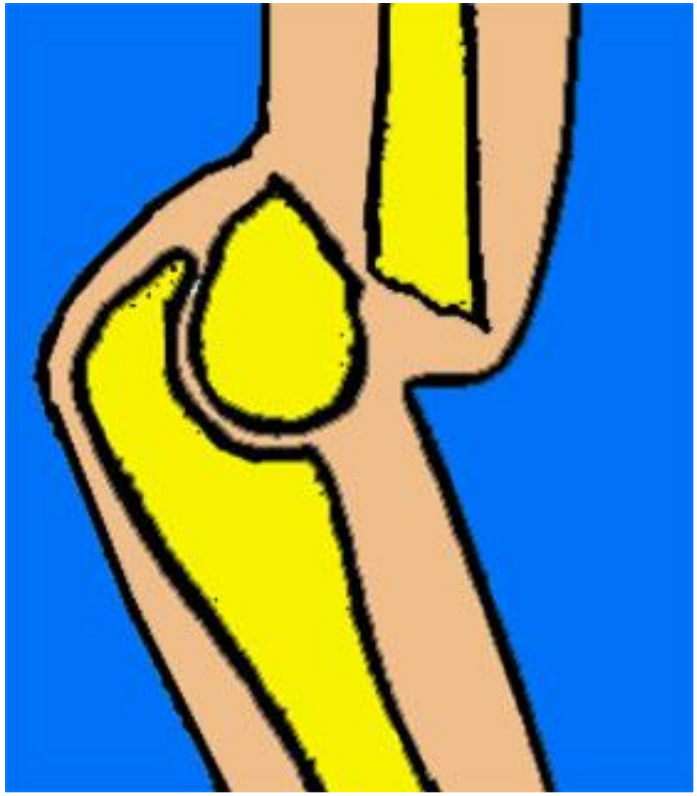



Fracture supra-condylienne

- **Trait transversal**
- **à travers la fossette olécrânienne**

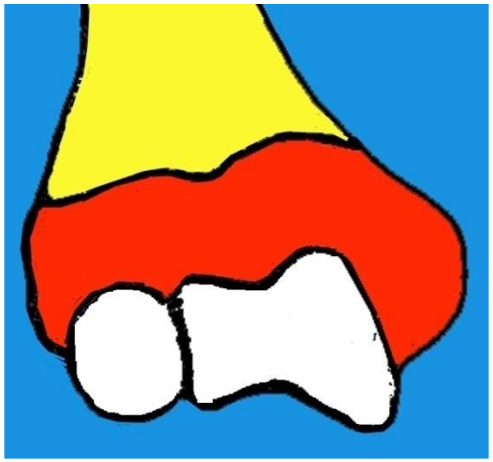

- **“Coup de hache” postérieur**
- **Coude élargi d’avant en arrière**
- **Saillie post de l’olécrâne**
- **Saillie du fragment en avant : ecchymose**
- **Avant-bras paraissant court**

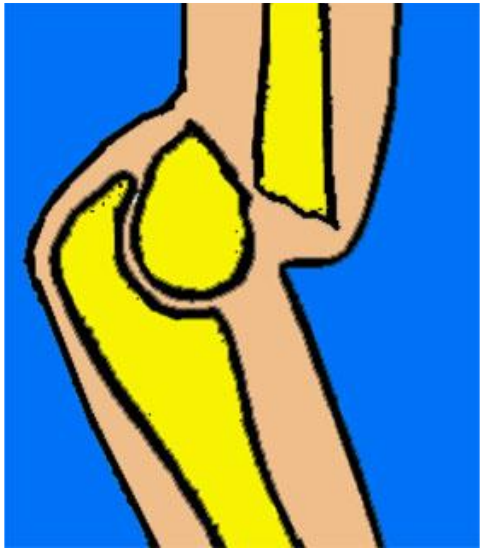

Dans les fractures déplacées :

- **Les 3 repères du coude ne sont pas modifiés**
- **Mais le triangle isocèle est basculé en arrière**

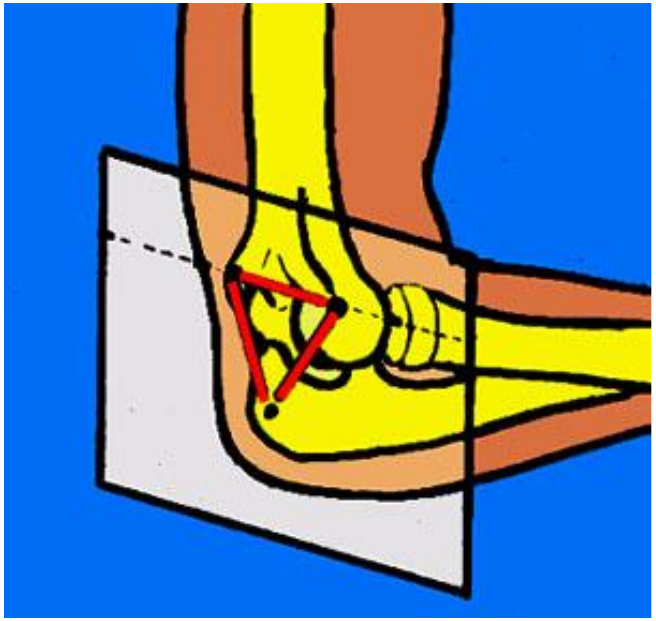

Déplacements

Les déplacements sont complexes dans les 3 plans



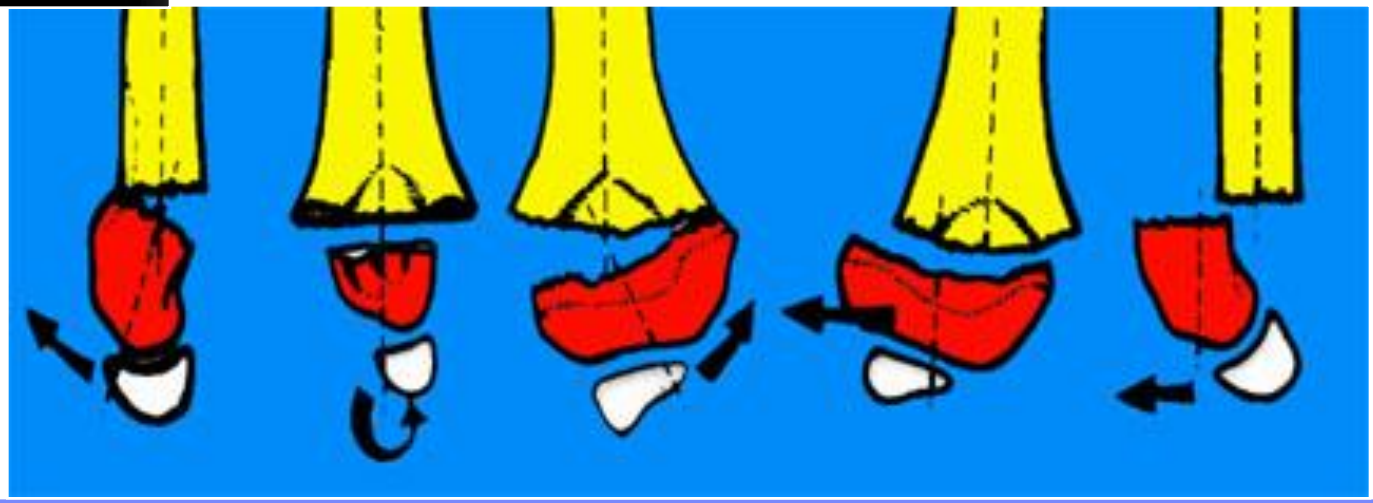

Complications des fractures supra-condyliennes

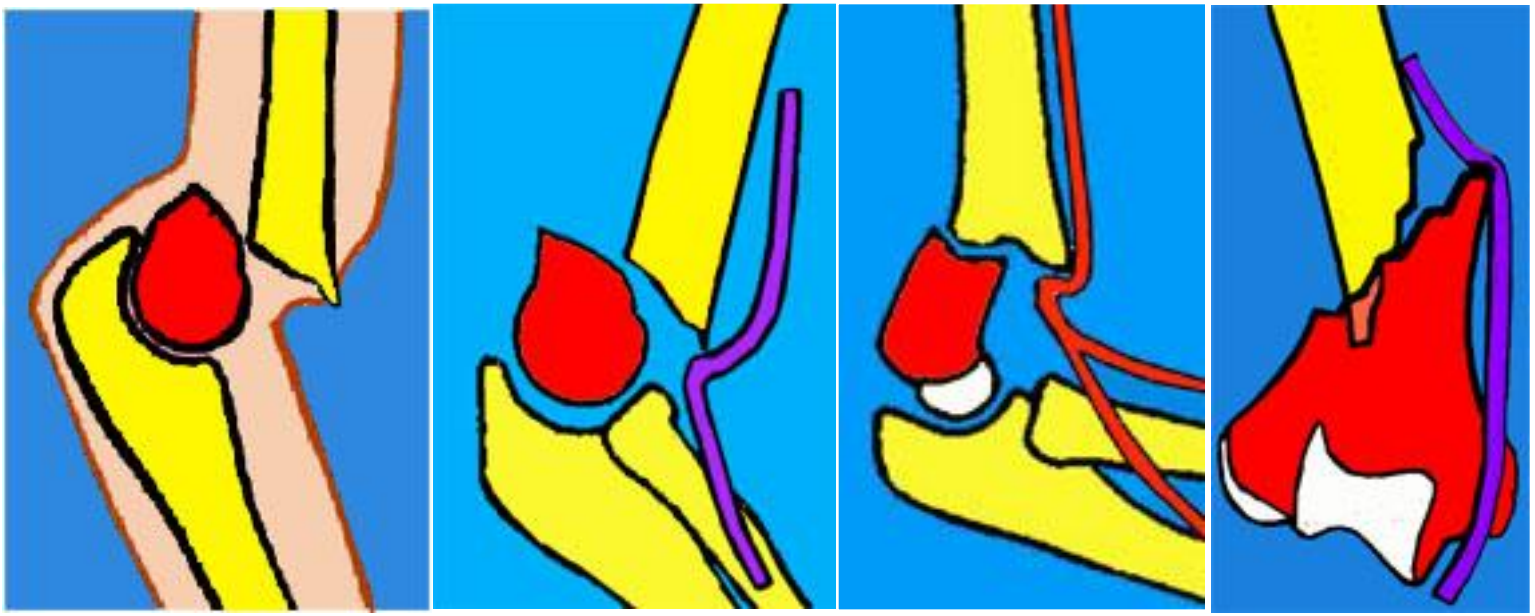

Ouverture cutanée | Lésion vasculaire | Médian | Cubital

Traitement des fractures supra-condyliennes: Fractures non déplacées de l'enfant

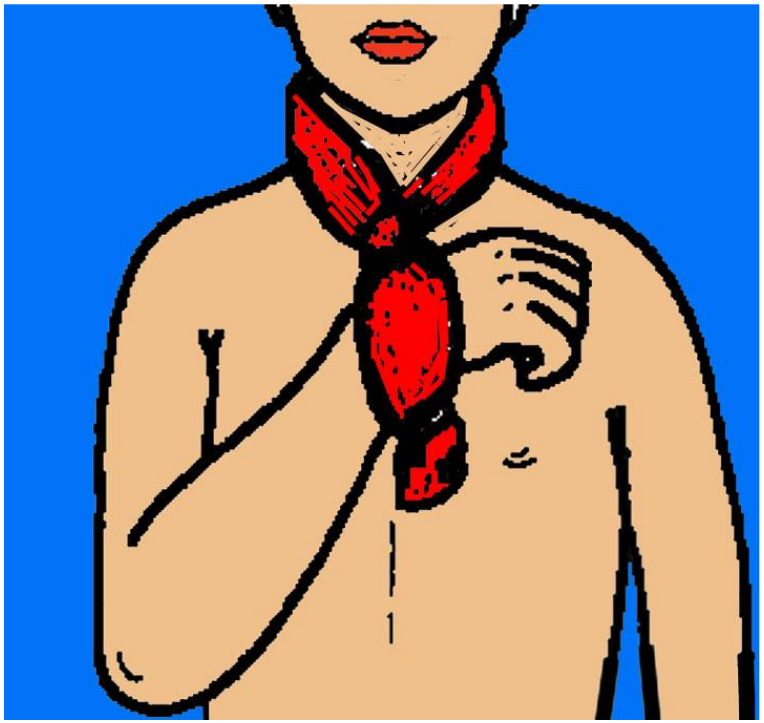

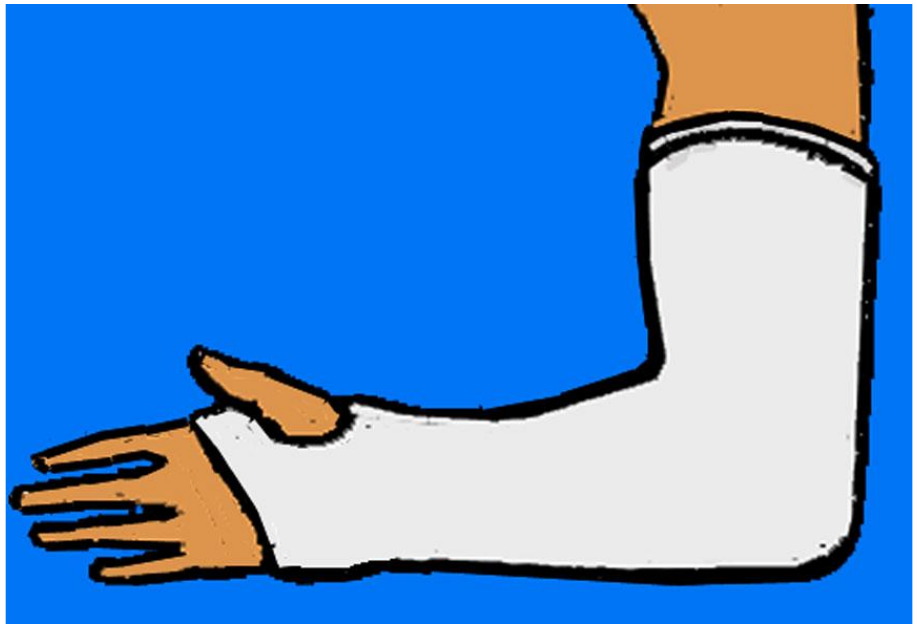

Méthode de Blount ou simple plâtre à 90° avec Dujarrier pour contrôler la rotation humérale

Traitement des fractures supra-condyliennes: Fractures déplacées de l'enfant

Traitement orthopédique des fractures supra-condyliennes

Réduction sous AG
La réduction se fait en FLEXION

Traitement orthopédique des fractures supra-condyliennes



La réduction se fait en FLEXION

Mais ne jamais plâtrer en flexion : risque de syndrome de loges et de Volkmann +++

Traitement chirurgical des fractures supra-condyliennes instables de l'enfant

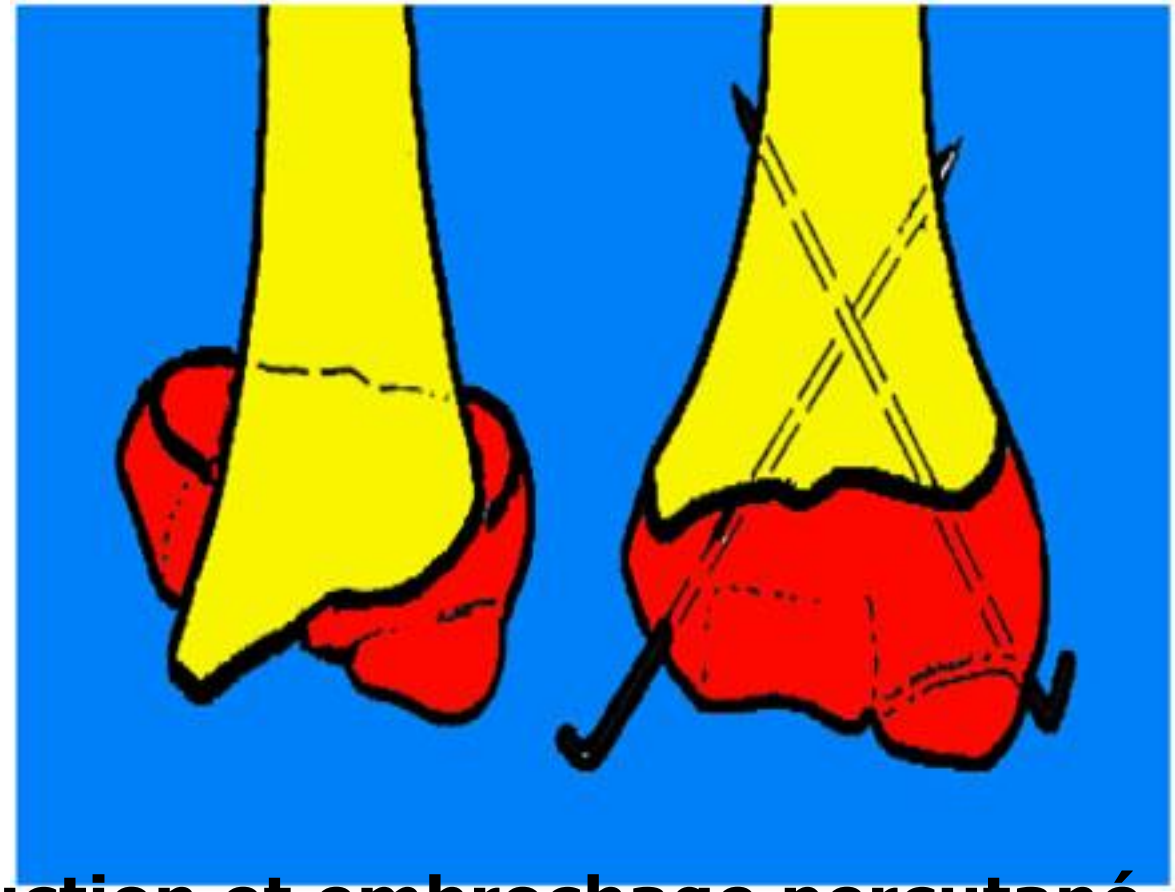

Réduction et embrochage percutané avec abord chirurgical

Technique de la réduction-embrochage

Technique de la réduction embrochage

Chez l'enfant, simple gouttière plâtrée puis, ablation des broches : 4 à 6 semaines

La récupération des mouvements est rapide

Traction continue possible pour les fractures très déplacées :

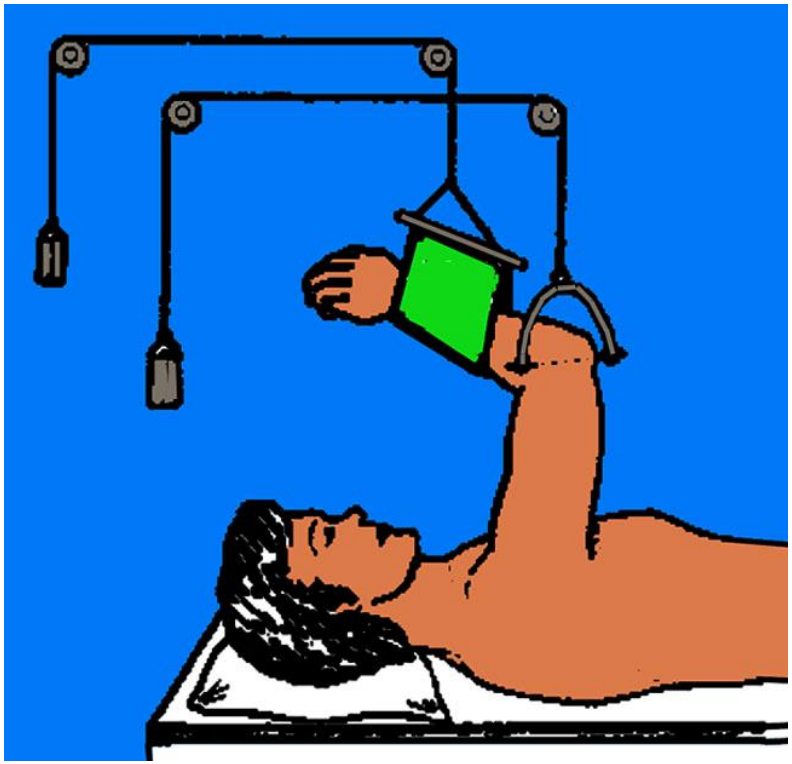

Complications immédiates

En l'absence de pouls radial avec ischémie (doigts blancs, augmentation du temps de recoloration cutané) :

Urgence chirurgicale

- **Compression**
- **Embrochage**
- **Section**

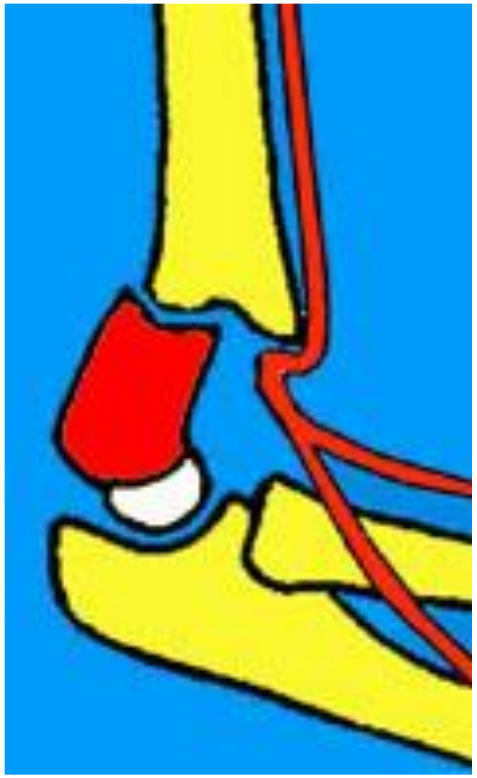

Complications



Il faut prévenir le syndrome de Volkmann

Consolidation vicieuse

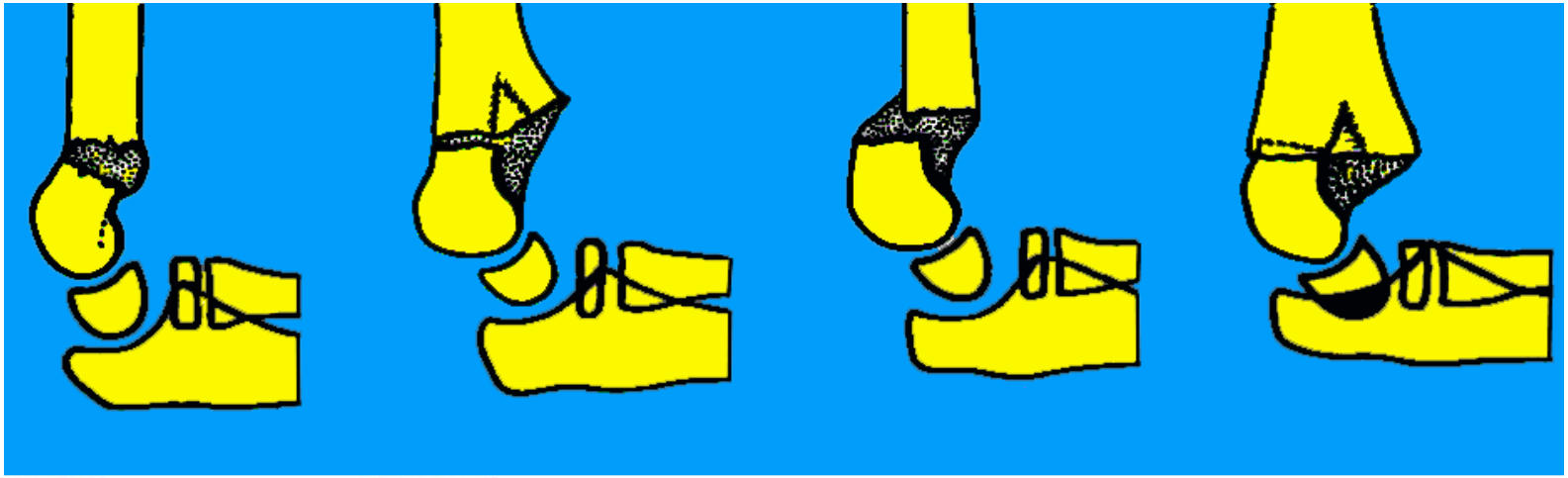

Éviter les déplacements secondaires

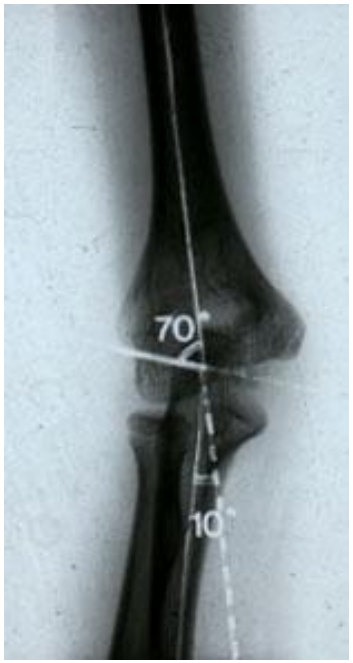

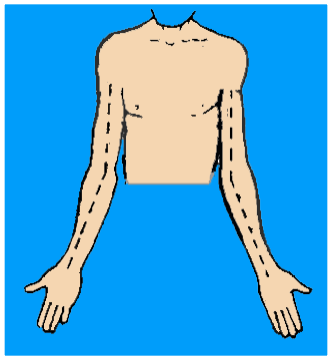

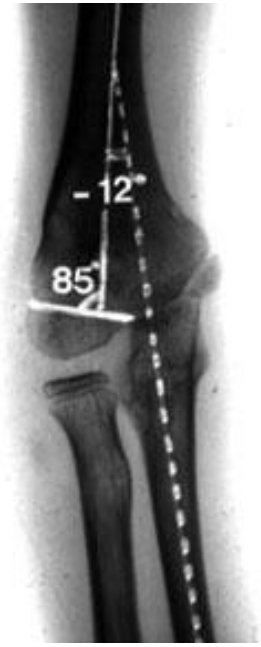

Coude normal : angle de Baumann de 70°

ulna varus

Fractures supra-condyliennes en flexion
(Goyrand-Smith) 20 %

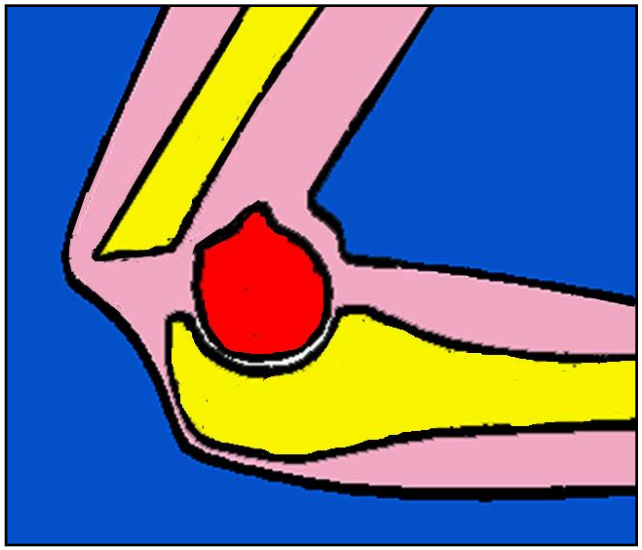

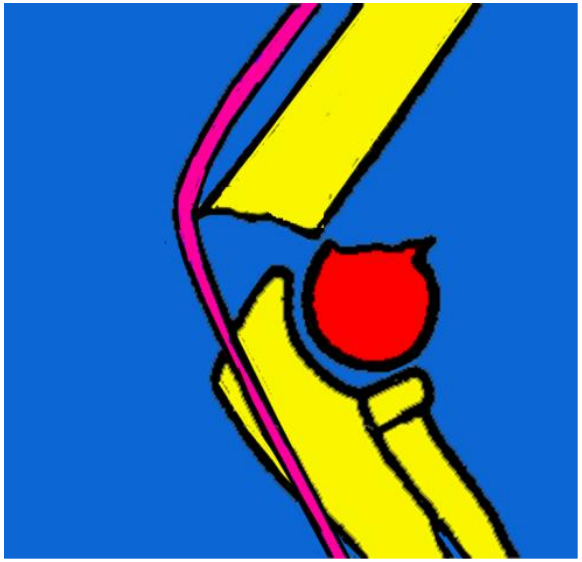

Chute sur le coude

Lésion possible du nerf ulnaire

Traitement chirurgical : broches

Quelles sont les précautions à prendre pour éviter un syndrome de Volkmann quand on fait un plâtre pour une fracture du coude ?

- Le plâtre est fait en flexion à <u>90° au plus</u> et en pronation
- C'est une gouttière qui n'est pas circulaire (bien garnie de tissu mousse)
- On prévient toujours du risque, le blessé et sa famille
- On énumère les signes prémonitoires :
  - Main cyanosée avec picotements
  - Douleurs à l'avant-bras.
  - Disparition rapide des mouvements de la main.

Que faut-il rechercher d'emblée à l'examen clinique lors d'une suspicion de fracture supra condylienne du coude en hyperextension ?

- La déformation classique avec “coup de hache postérieur”
- Le triangle isocéle des 3 repères du coude est conservé
- Le pouls radial (compression artère humérale)
- La sensibilité des doigts (médian, radial)
- La motricité des doigts

Fractures de l’extrémité inférieure de l’humérus de l’adulte

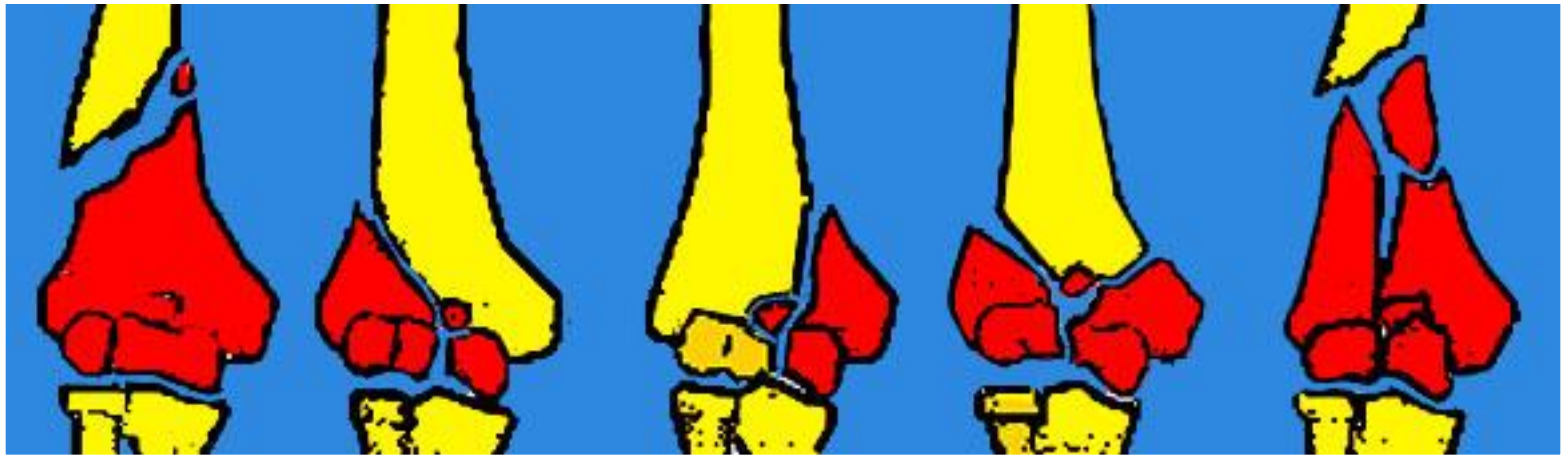

Fracture sus et intercondylienne

Fractures de l’adulte

Fracture complexe de la palette humérale

Fractures de l’adulte

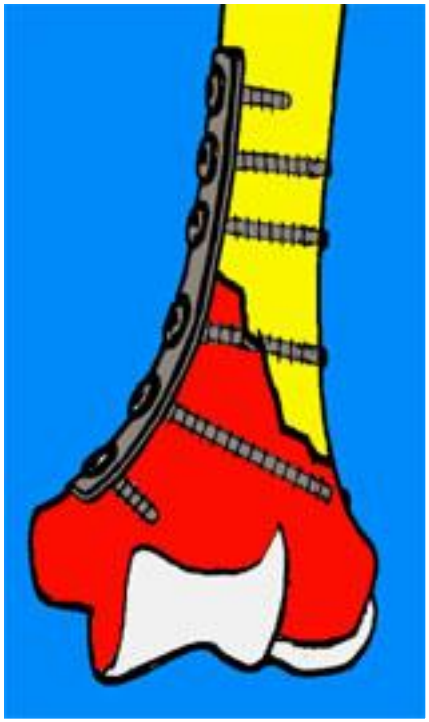

Plaque sur un seul pilier interne ou externe

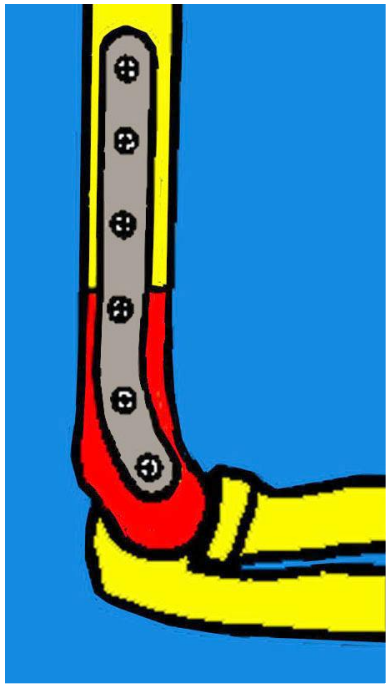

Plaque prémoulée de Lecestre

Fixateur externe pour fracas ouvert

Fractures partielles

Fracture du capitellum (fr de Mouchet)

Le capitellum est souvent déplacé en haut, dans le cul de sac de l’articulation. Risque important de nécrose

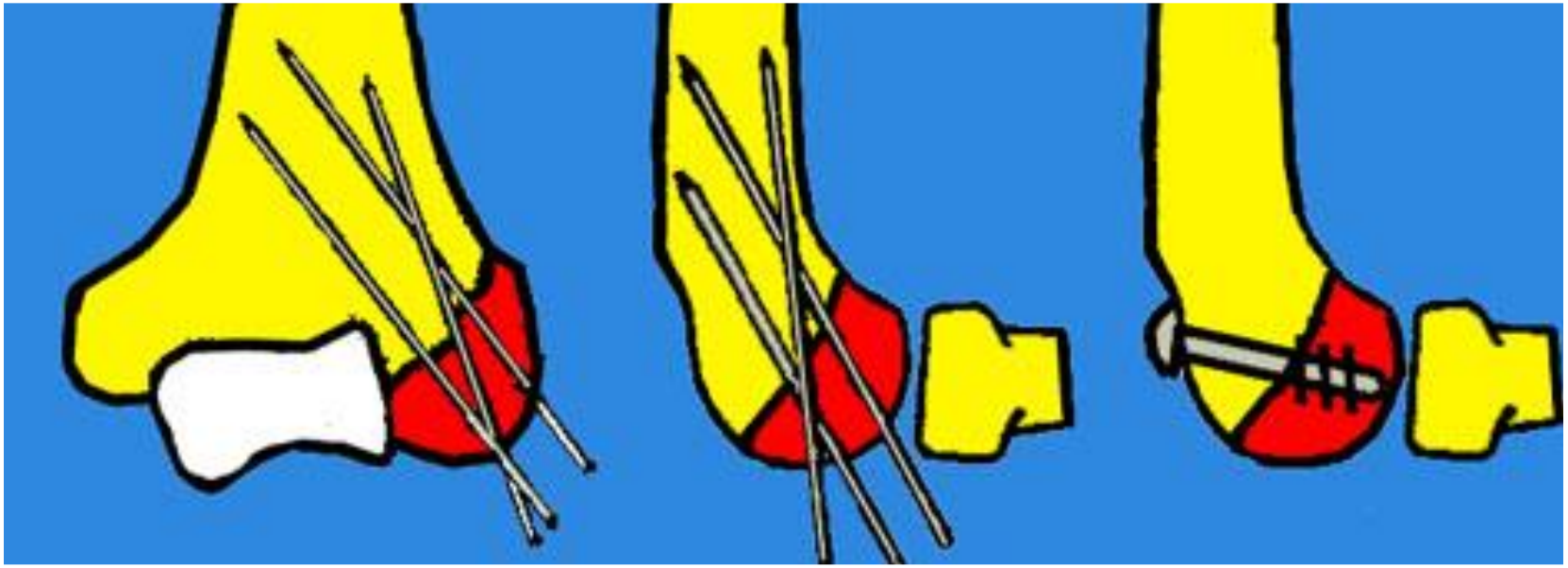

Ostéosynthèse par broches ou par une vis postéro-antérieure

Fractures du condyle externe

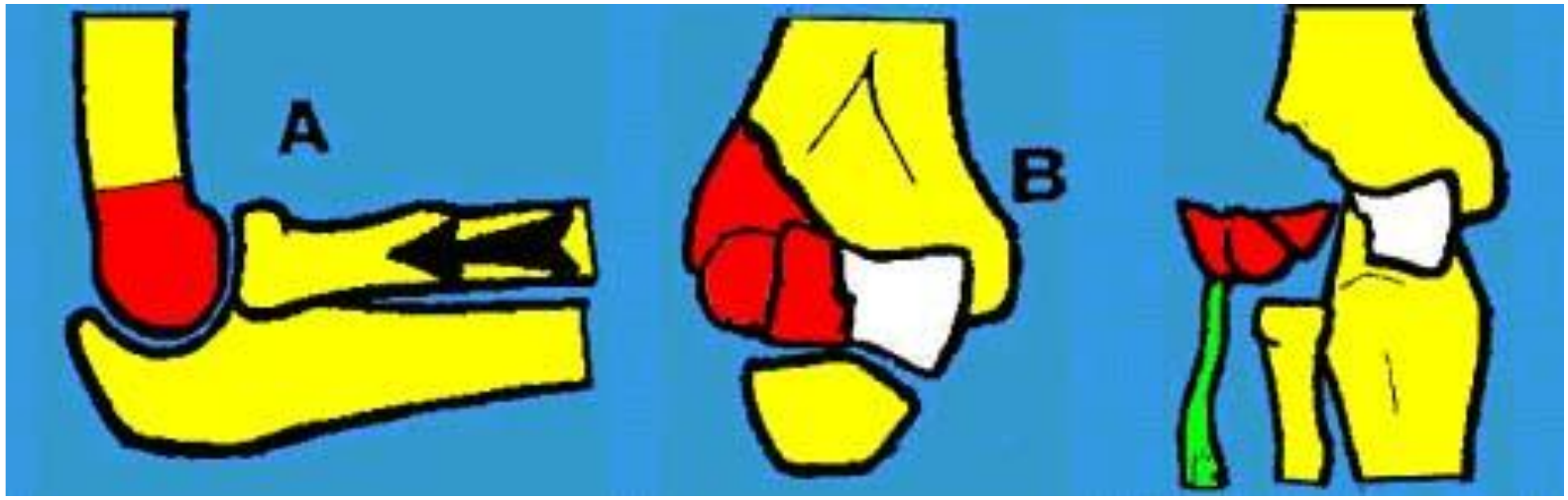

Trauma transmis par le radius Chute sur le coude Déplacement

Fractures du condyle externe



Broches chez l'enfant

Vis chez l'adulte

Pseudarthrose du condyle externe

Fracture diacondylienne (fr de Kocher)

Fractures de l’épitrochlée

Le fragment peut s’incarcérer dans l’articulation

Fractures de l’épitrochlée

Fixation avec une vis

Fracture du condyle interne

Pseudarthrose d’une fracture du condyle interne

Luxations du coude

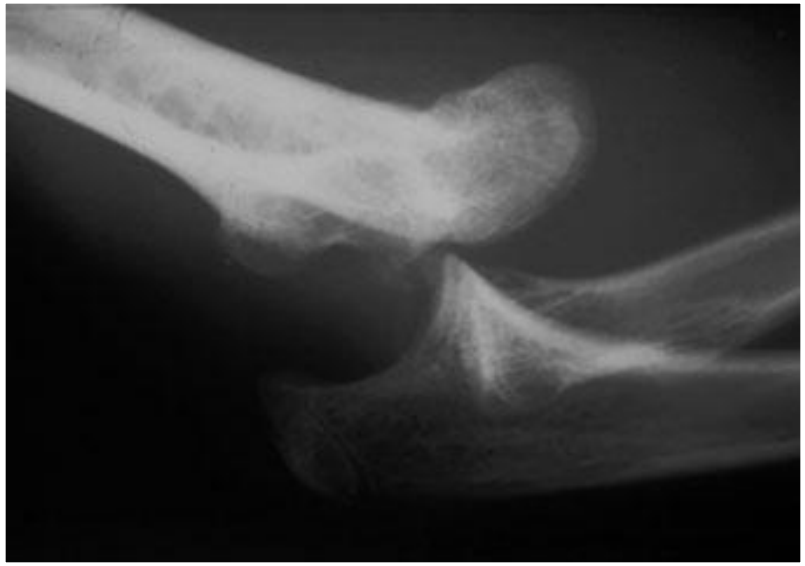

Examen : 3 repères du coude

Épicondyle, épitrochlée et olécrâne

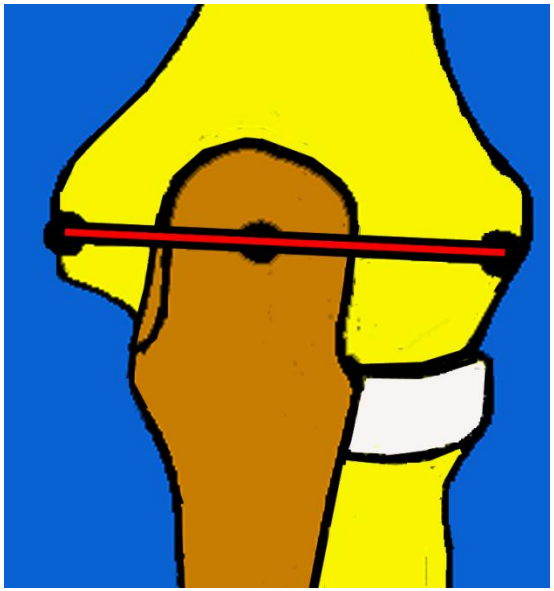

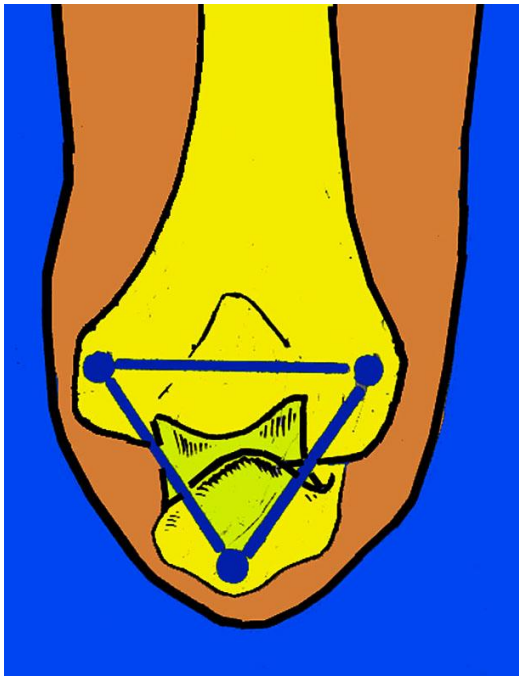

Alignement en extension

Triangle isocèle en flexion

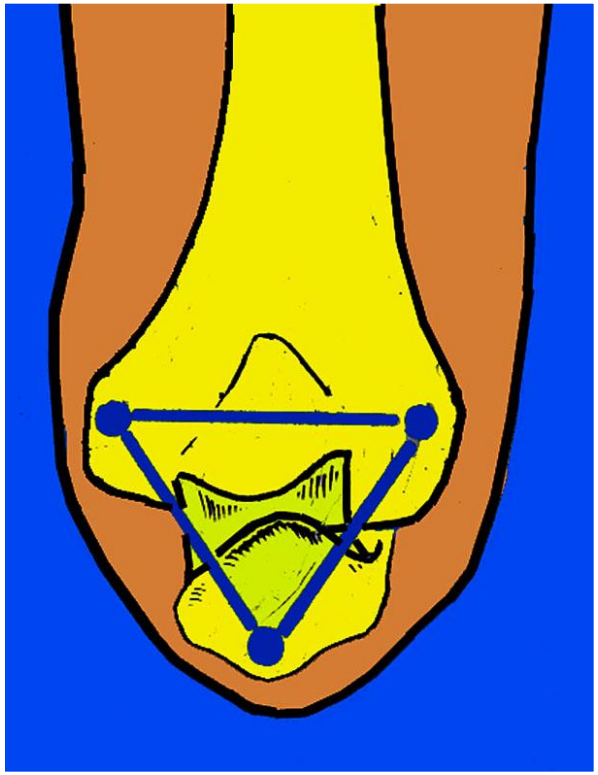

Les 3 repères du coude délimitent un triangle isocèle de face

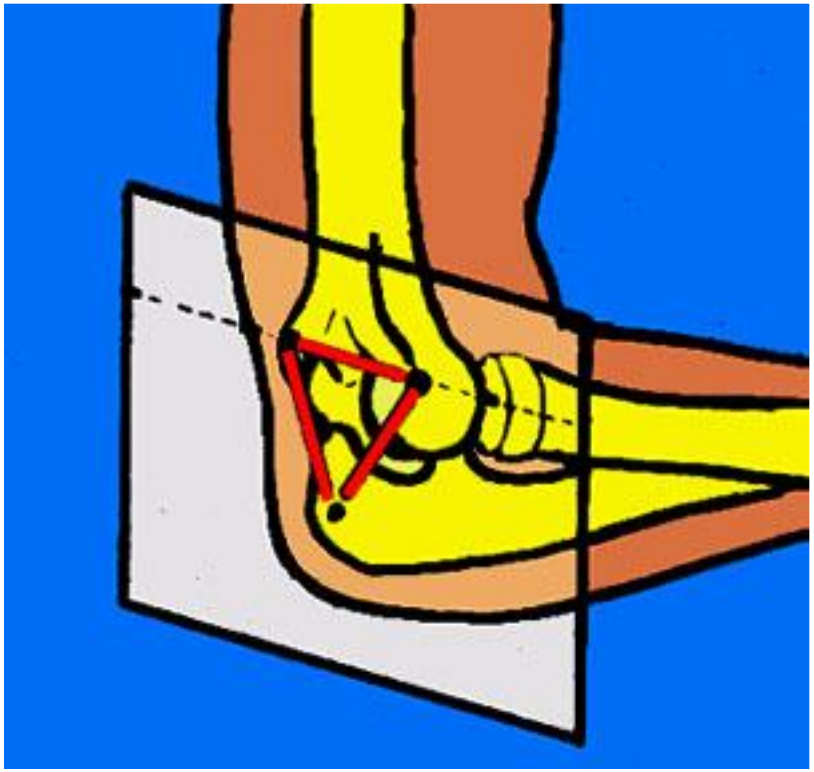

Ils sont dans un plan frontal de profil

Examen d’une luxation du coude

- Coude volumineux
- Élargissement antéro-postérieur
- L’avant bras paraît plus court
- L’olécrane fait saillie en arrière
- La palette humérale est en avant
- Attitude en flexion et pronation
- Les 3 repères du coude sont alignés en flexion

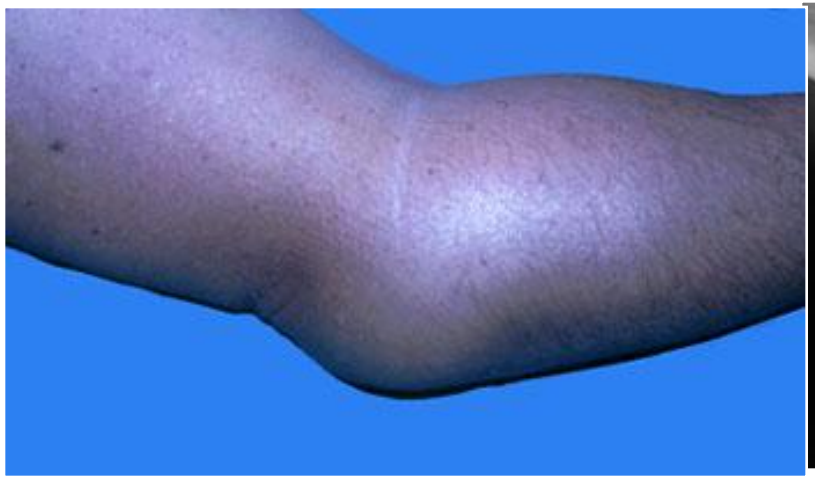

PALPATION

En avant :

- **Relief de la trochlée**

En arrière :

- **Olécrâne**
- **La cupule radiale**
- **Les 3 repères du coude sont modifiés**

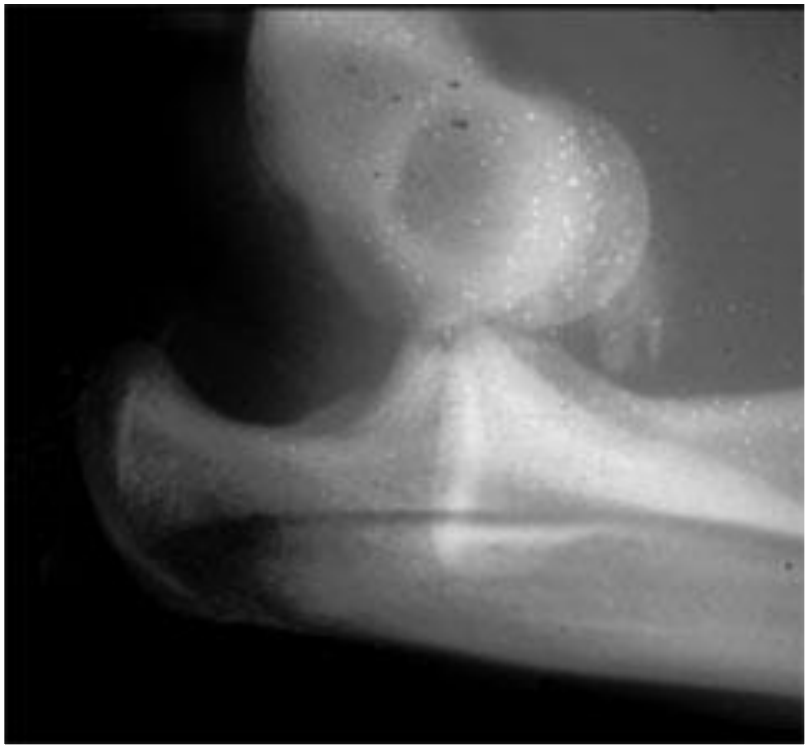

Rechercher d’emblée les complications

- L’ouverture est rare
- Compression vasculaire (pouls , couleur, chaleur)
- Compression nerveuse (sensibilité, motricité)

- Lésions associées
  - Apophyse coronoïde
  - Épicondyle
  - Épitrochlée

Luxation postéro-externe

- Forme la plus fréquente

- Chute sur la main
- Sensation de déboîtement
- Impotence fonctionnelle

- Rupture des ligaments internes



GAUCHE

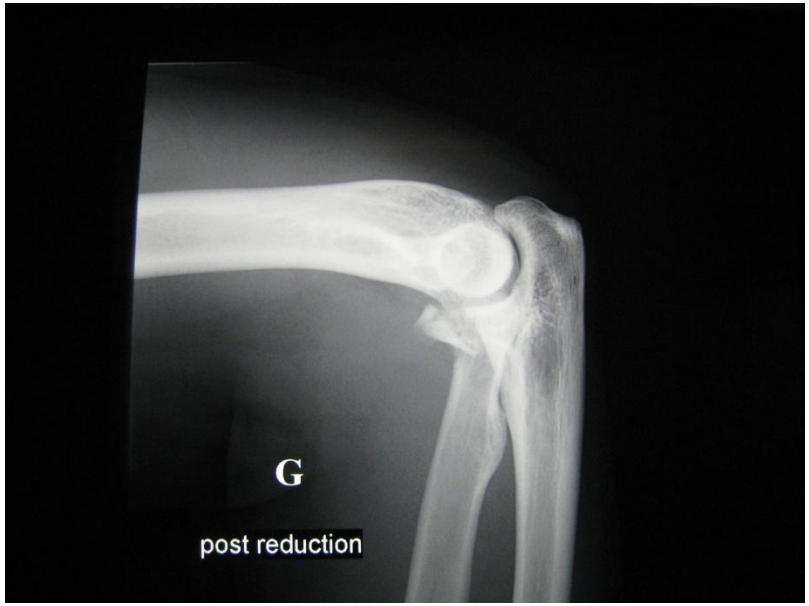
G
post reduction

COUDE
LUXATION

Arrachement de l’épicondyle

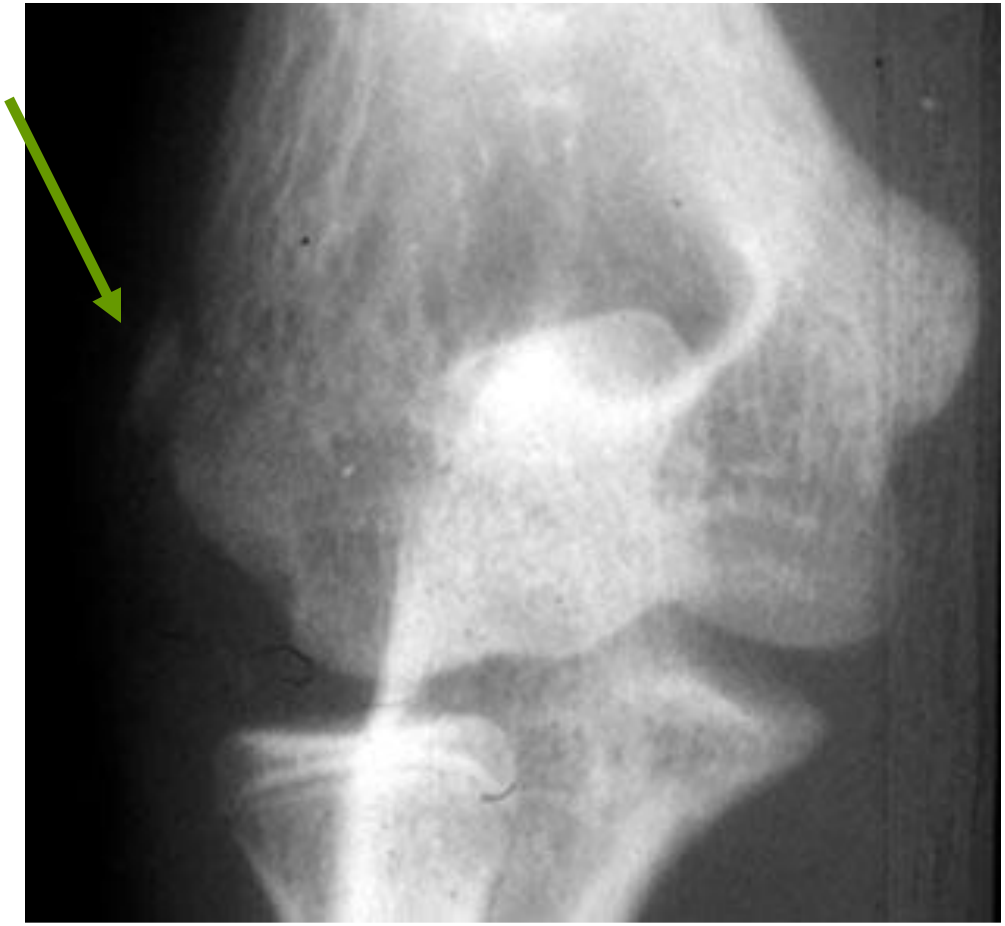

Arrachement de l’épitrochlée



Interposition possible de l’épitrochlée

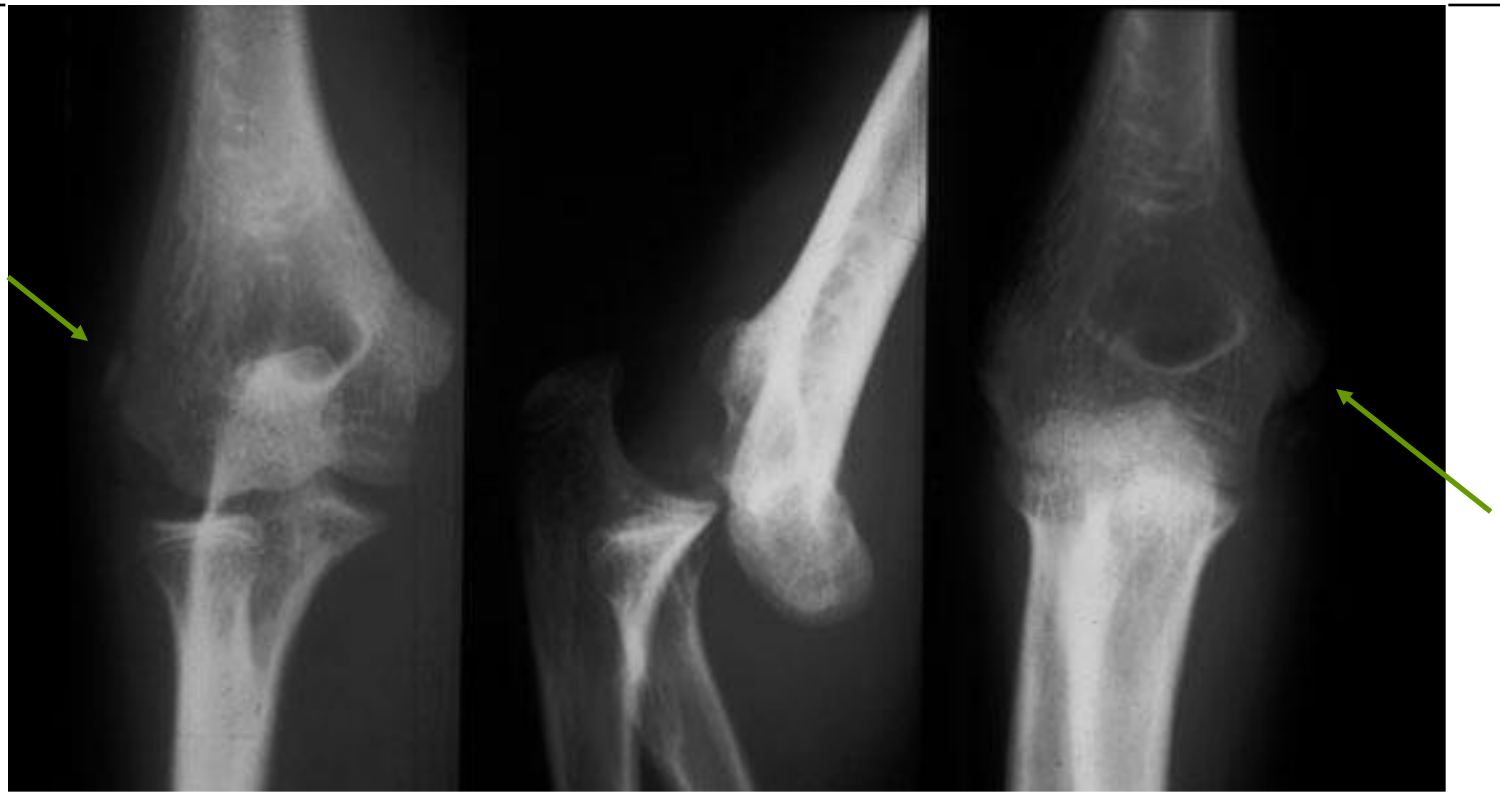

Luxation postérieure avec arrachements osseux au niveau de l’épicondyle et de l’épitrochlée

Traitement de la luxation du coude

Réduction sous A-G en urgence

Immobilisation ou/et intervention selon le testing et les radiographies effectués coude réduit, sous AG.

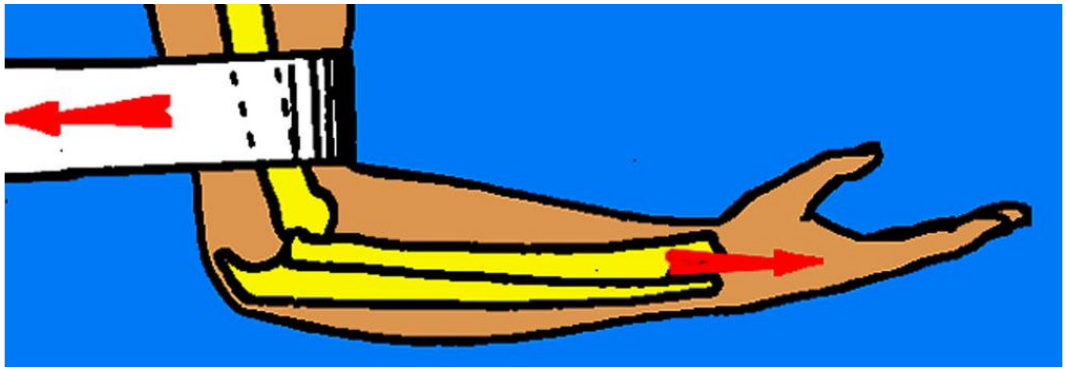

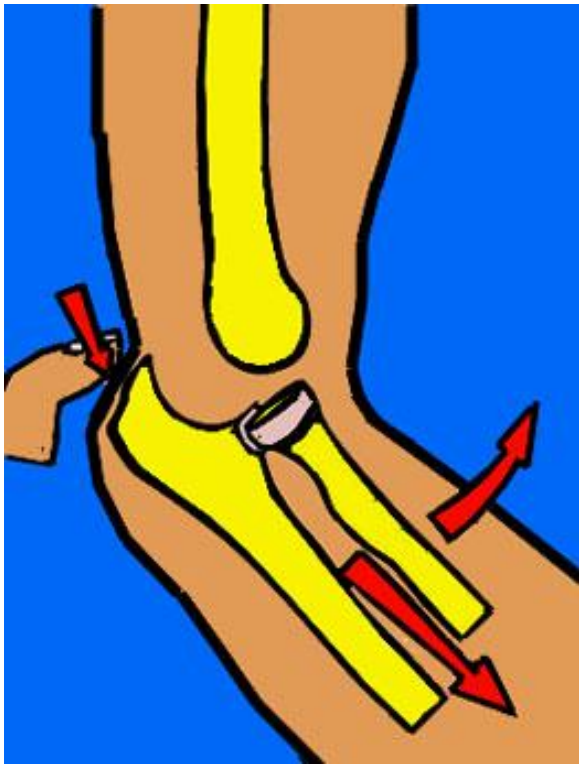

Réduction de la luxation du coude

Évolution

- **Rééducation très douce, pour récupérer une mobilité normale**
- **<u>Pas de massage : pour éviter le développement d'ostéome du brachial antérieur</u>**
  - **raideur et ossification visible et palpable**
- **Les luxations récidivantes sont rares**

Pourquoi ne faut-il pas entreprendre des massages ou des mouvements passifs forcés après une luxation du coude lors de la rééducation ?

Car ils sont générateurs

- d'ostéome du brachial antérieur
- et de raideur

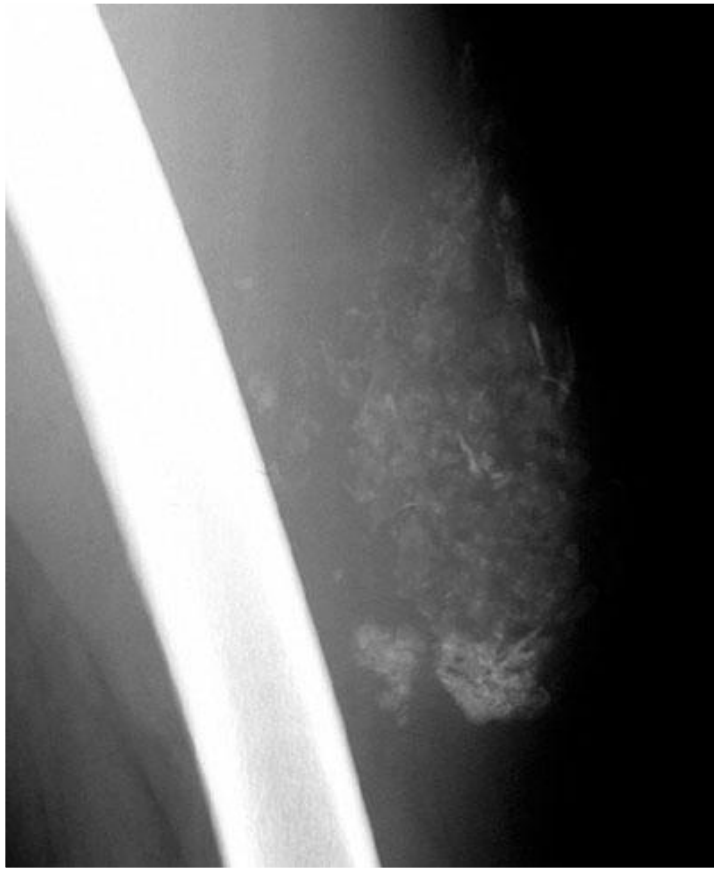

En cas de fracture de l'épitrochlée déplacée : ostéosynthèse avec une vis

fracture déplacée de l’apophyse coronoïde : ostéosynthèse

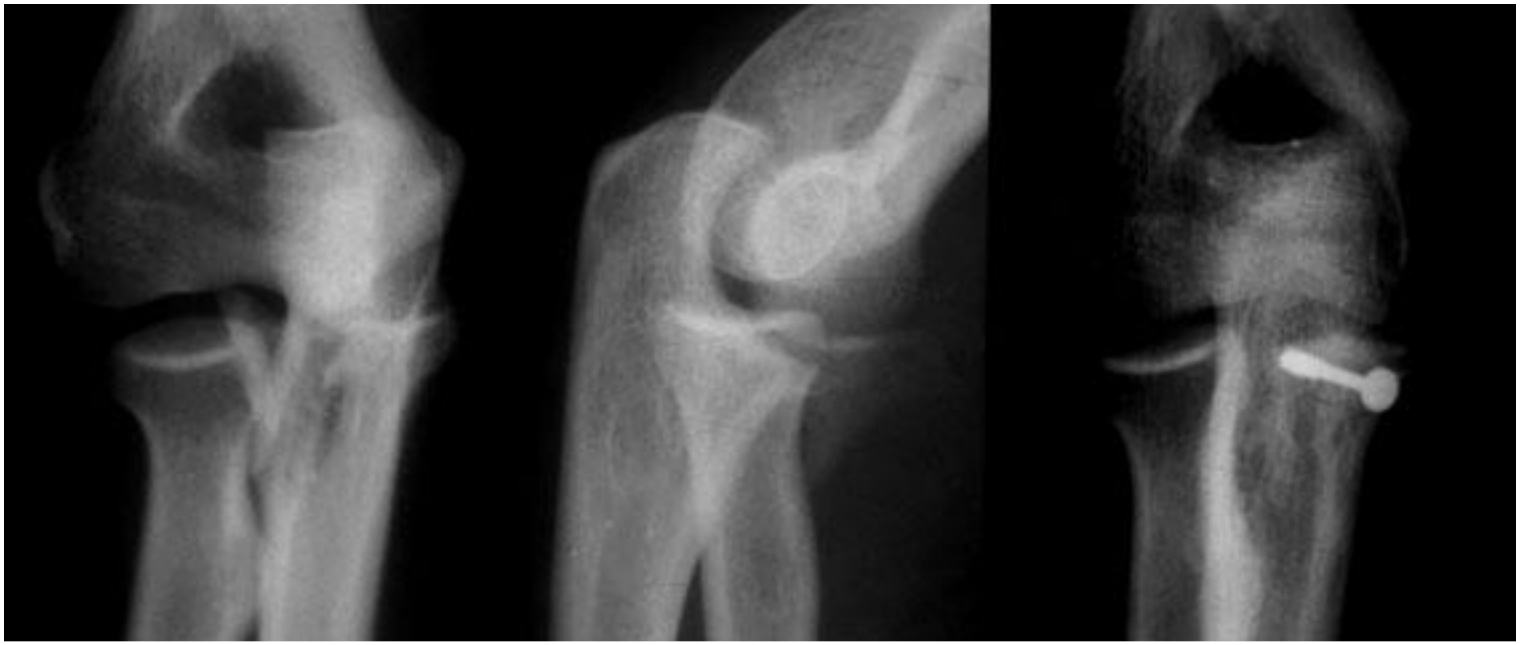

Forme rare : luxation divergente

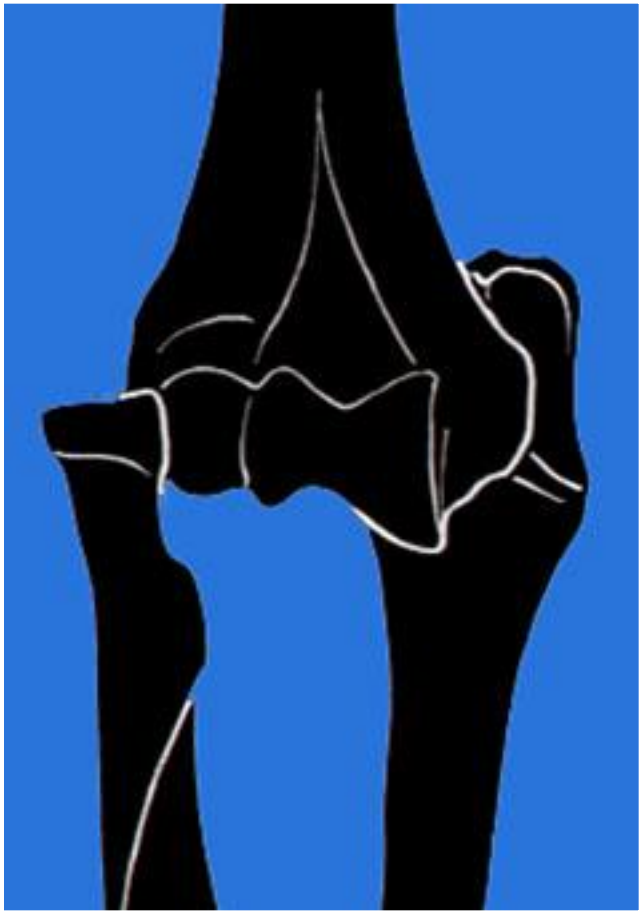

Fractures de l’olécrâne

- Choc direct le + souvent
- Déplacement par la traction du triceps
- Extension active impossible
- Palpation :
  - Douleur
  - fragment mobile



Radiographie

- **Fracture de la partie moyenne**
  - **fracture articulaire**
  - **déplacement important**
- **Fractures comminutives**
  - **les plus difficiles à réparer**

Traitement

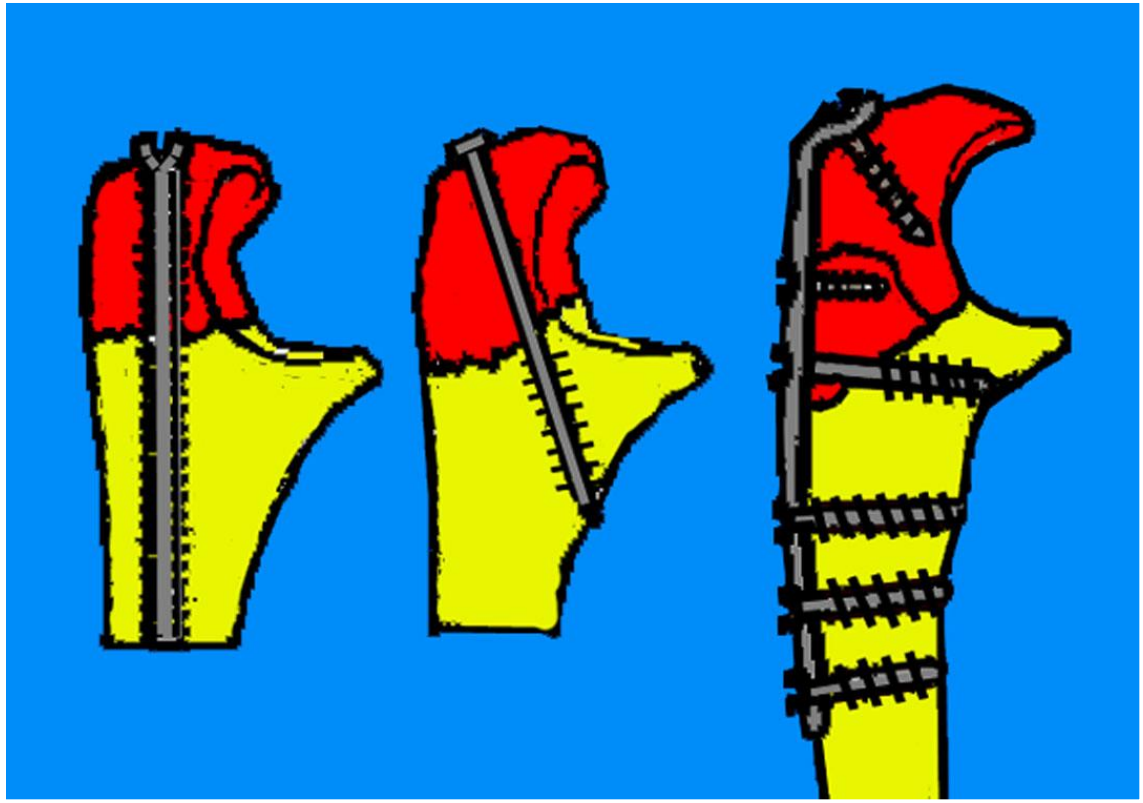

Procédé du hauban

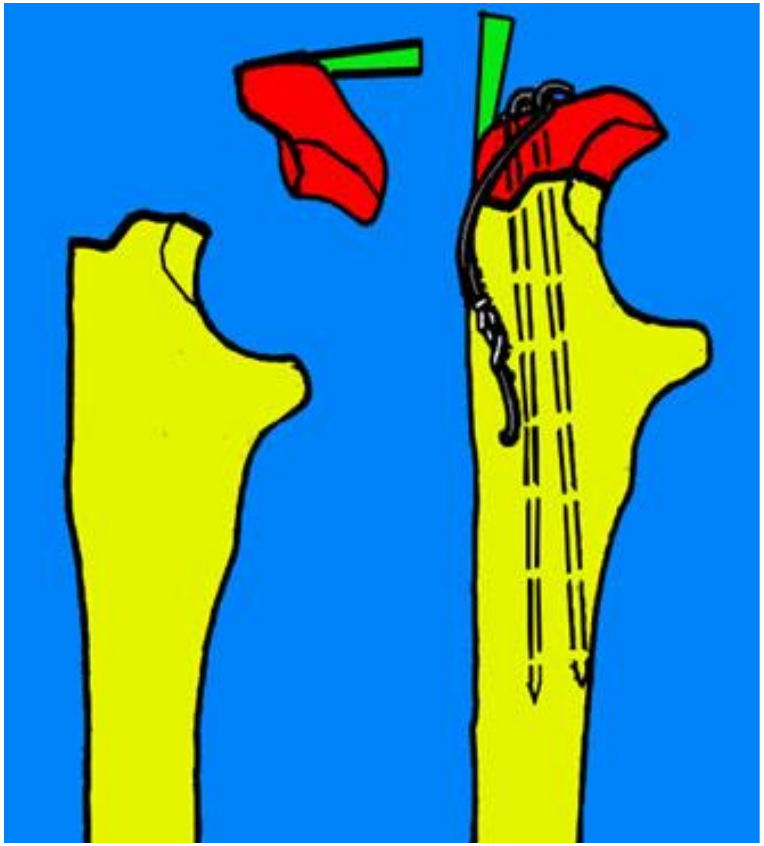

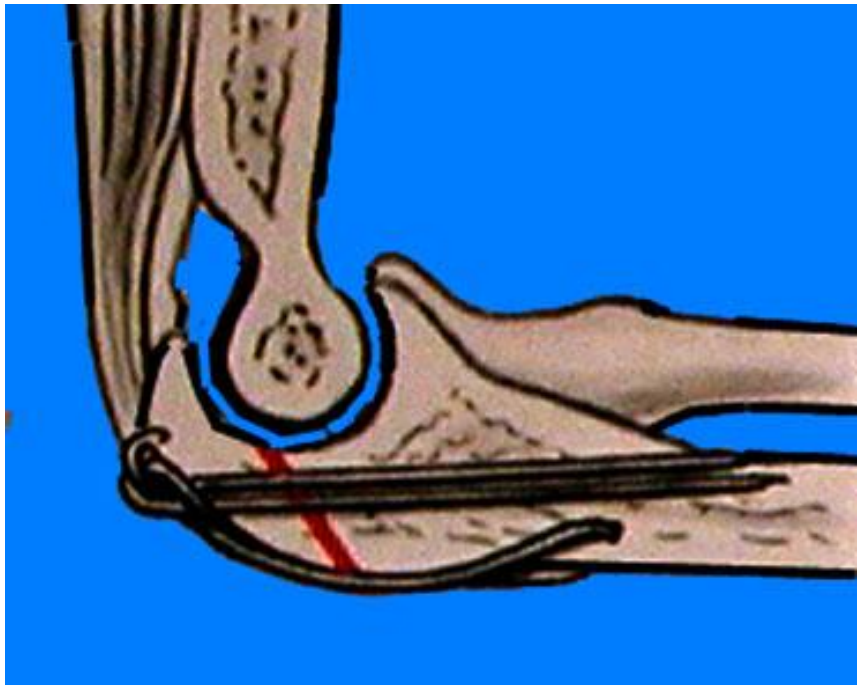

Fractures de la tête radiale

COUDE tête radiale

- **Trauma indirect: chute sur la main en valgus + RE**

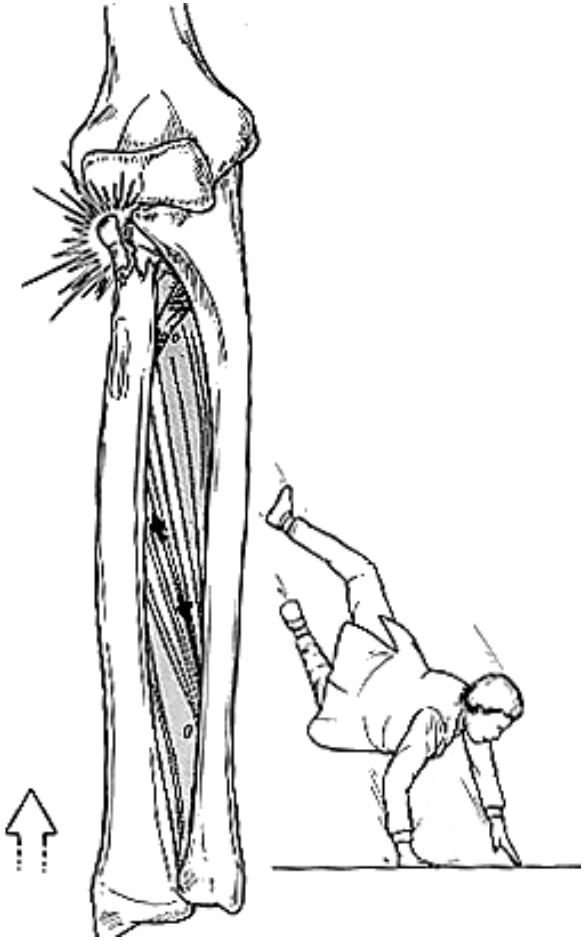

COUDE tête radiale

- **Classification de Mason:**
  - **I non déplacée**
  - **II 1 fragment déplacé**
  - **III comminutive**
  - **IV sous-capitale**

COUDE tête radiale

Mason I

COUDE tête radiale

Mason II

Fractures de la tête radiale de l’adulte

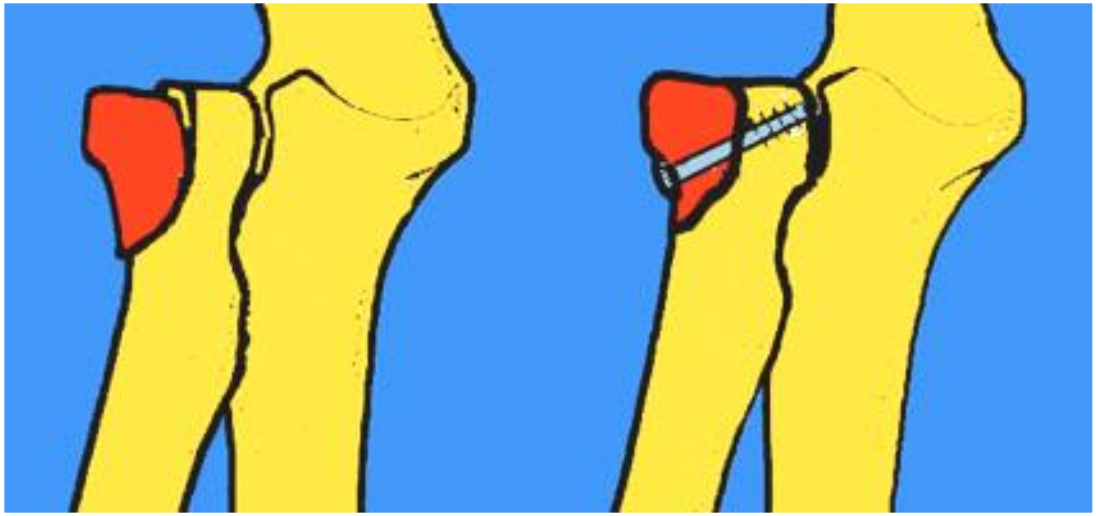

Fracture de la tête radiale Mason II

Fractures de la tête radiale de l’adulte

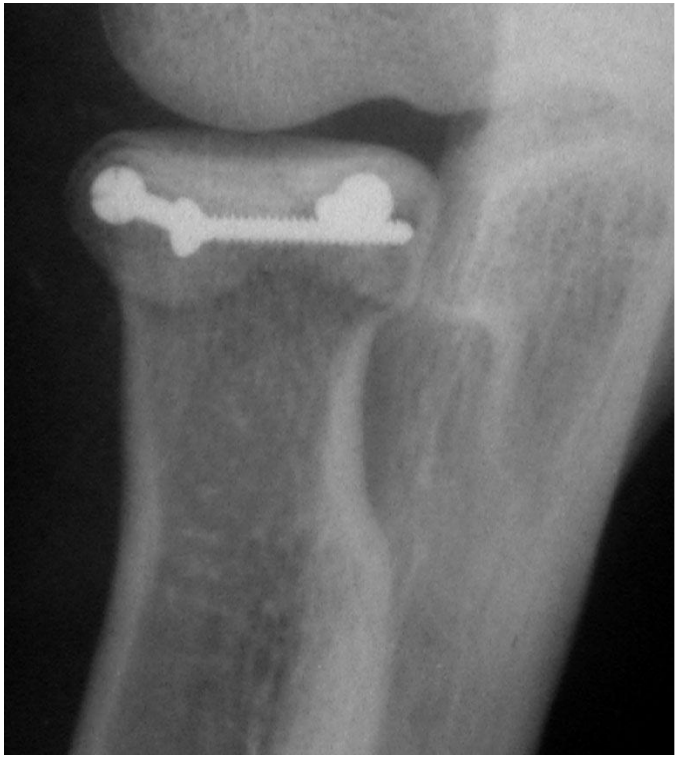

COUDE tête radiale

Mason III

COUDE tête radiale traitement

Mason IV

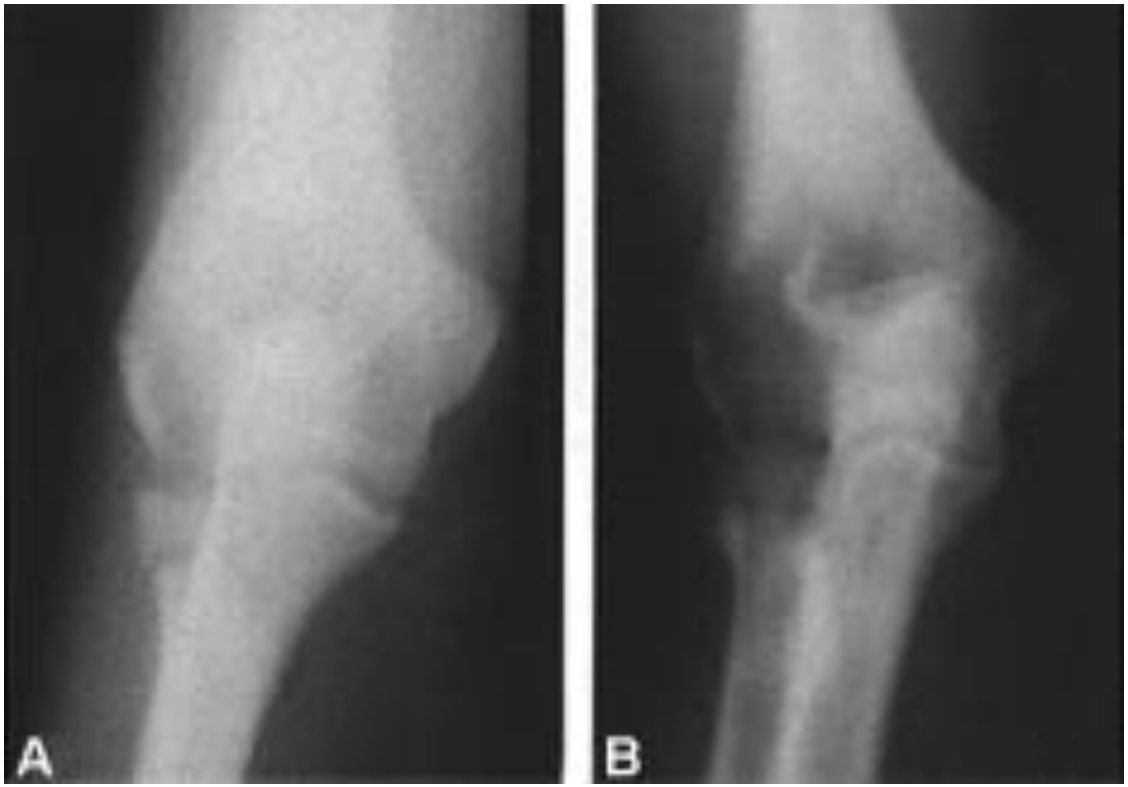

COUDE tête radiale

- **Traitement fonctionnel**
- **Traitement chirurgical**
  - **Ostéosynthèse**
  - **Résection**
  - **Prothèse**

COUDE tête radiale
Complications

- **Enraidissement**
- **Arthrose**
- **Complications chirurgicales**

Fractures du col du radius de l’enfant



- Déplacement en 4 stades
- Réduction possible par manoeuvres orthopédiques
  (plâtre 3 semaines)
- Au stade 4 : réduction chirurgicale et broche

Stade 4 chez un enfant

Risque de perturbation secondaire de la prosupination

- Enraidissement fibreux
- Cal vicieux
- Ossifications bloquant la radio-cubitale sup.

FRACTURES DE MONTEGGIA

Céline Charlez

Définition

- Fracture de l’ulna associée à une luxation de la tête radiale

Anatomie

- Radius
- Ulna
- La membrane interosseuse:
  - Tendue entre les bords interosseux du radius et de l'ulna
  - Deux tiers proximaux épais
  - Tiers distal mince
  - Rôle dans la transmission des forces

Lésions anatomo-pathologiques

- Lésions osseuses :
  - Ulna
  - Tête radiale
  - Radius proximal
- Radio-humero-ulnaire
- Membrane interosseuse
- Ligament collatéral médial

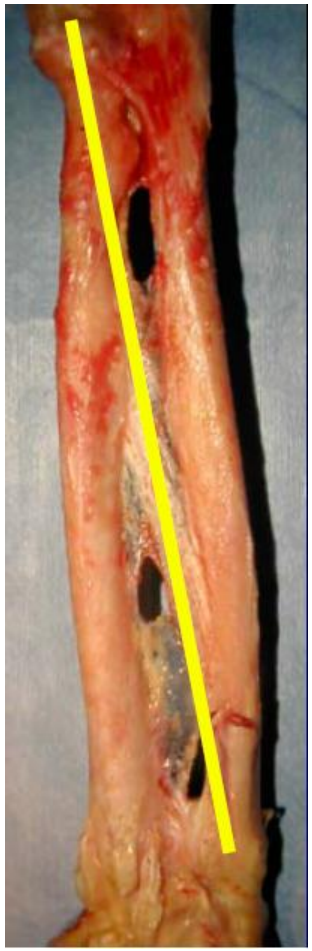

Examen clinique

- Complications nerveuses
  - Nerf médian
  - Nerf ulnaire
  - Nerf interosseux postérieur, branche motrice du nerf radial
    - Muscle long supinateur
    - Muscle court extenseur radial du carpe
    - Muscle extenseur radial du carpe
  - Nerf interosseux antérieur, branche motrice issue du nerf médian
    - Muscle fléchisseur propre du pouce
    - Muscle fléchisseur profond de l’index
    - Muscle carré pronateur

Fractures de l’extrémité inférieure du radius chez l’adulte

C. CHARLEZ

FRACTURES DE L' EXTREMITE INFERIEURE DU RADIUS

- **Fracture la plus fréquente en traumatologie adulte**
- **Ex: fracture de Pouteau-Colles**

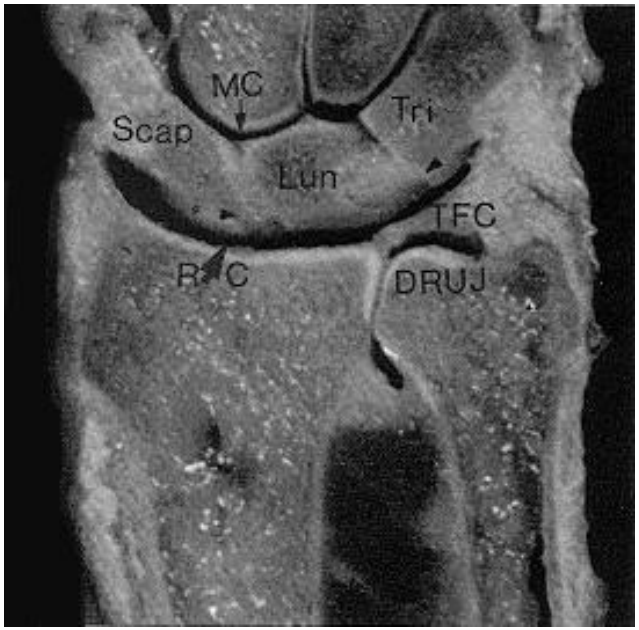

ANATOMIE

Examen clinique:

Flexion palmaire et dorsale
Inclinaison radiale et ulnaire
Prono-supination

ANATOMIE

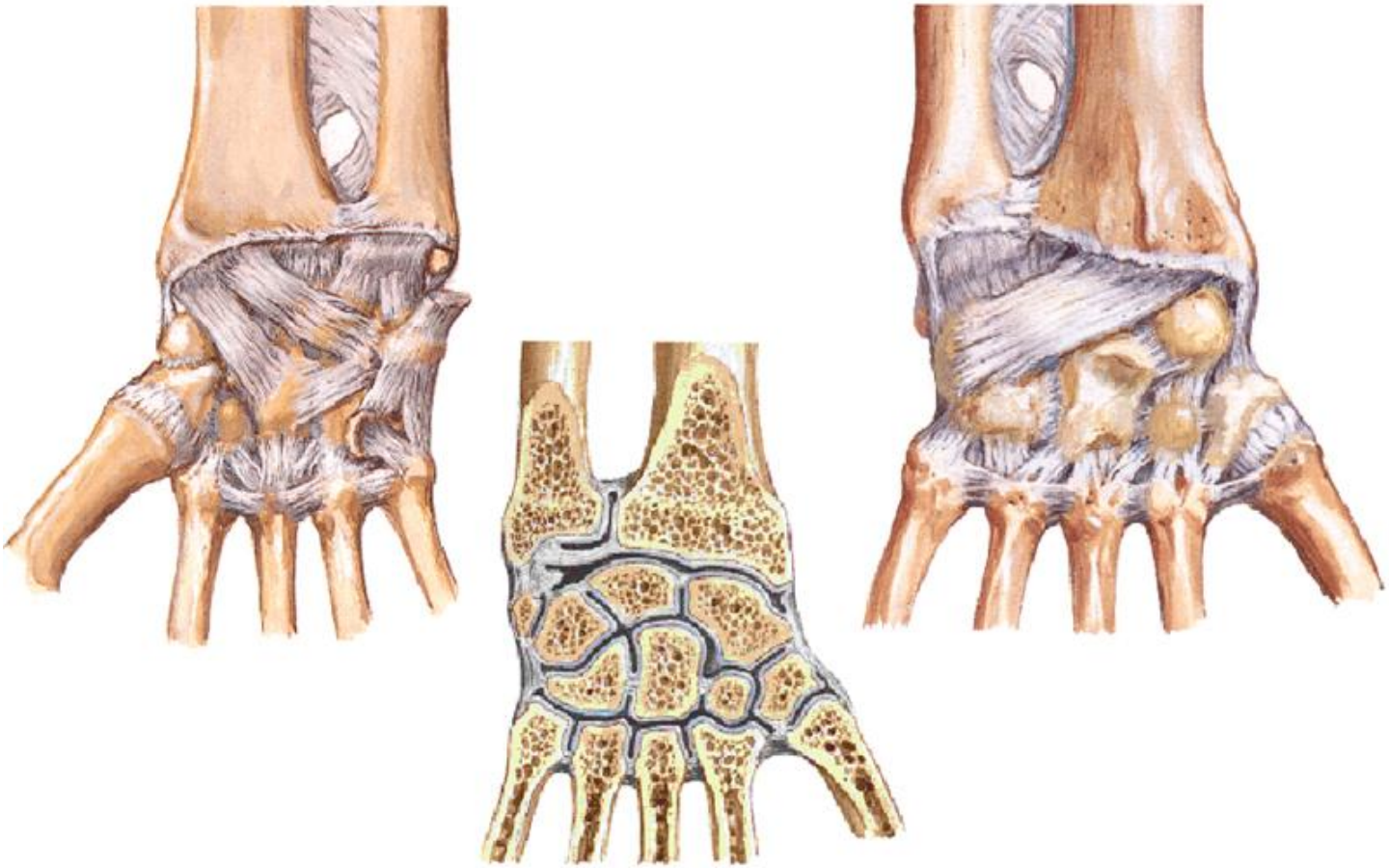

Vue palmaire

Vue dorsale

ANATOMIE

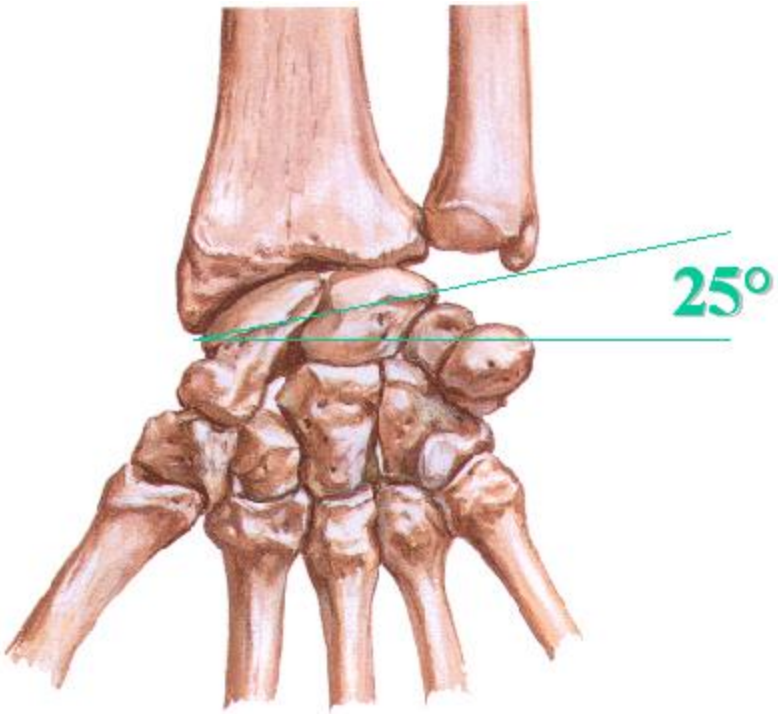

Vue palmaire

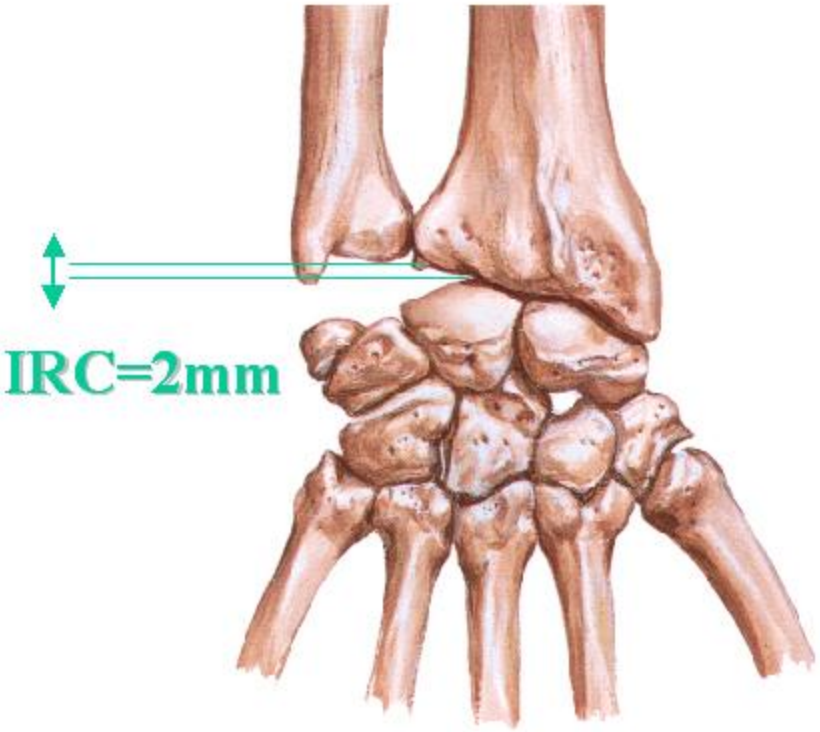

Vue dorsale

Fractures de l’extrémité inférieure du radius

- Très fréquentes chez la femme âgée
- Chute de sa hauteur sur la main
- Traumatisme violent chez le jeune
- Les fractures articulaires sont les plus fréquentes

mécanisme

- **Chute sur la main, poignet en extension**
- **Douleur et IF**
- **Dos de fourchette**
- **F extra articulaire avec bascule postérieure.**

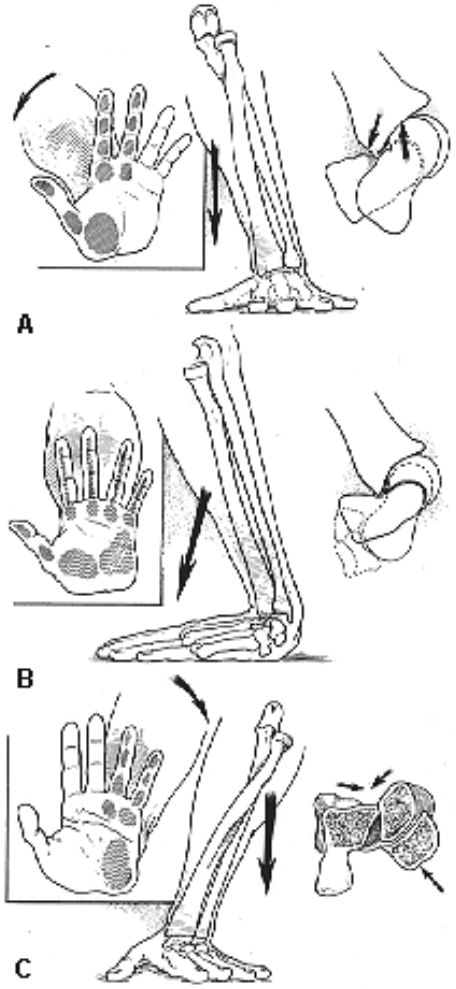

Mécanisme

- Fractures par compression-extension (85%)
  - Déplacement dorsal
- Fractures par compression-flexion (10%)
  - Déplacement palmaire
- Inclinaison radiale (fract cunéennes ext)
- Inclinaison cubitale
- Fractures par éclatement

Classification de Castaing

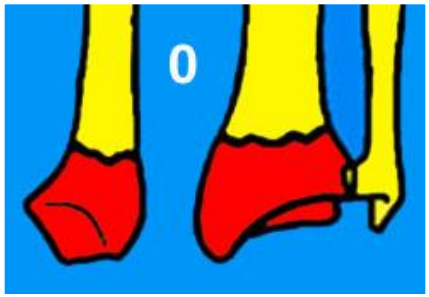

non déplacée

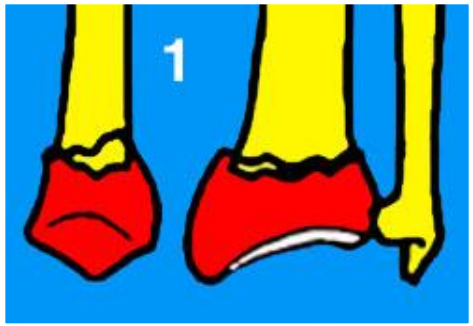

bascule postérieure sans comminution : Pouteau-Colles

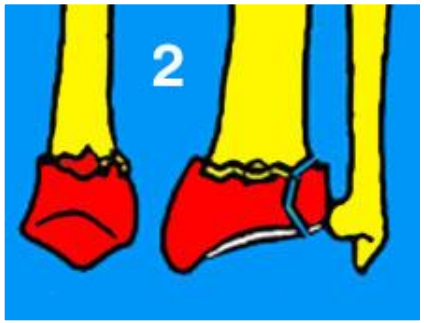

Comminution Postérieure avec 3ème fragment

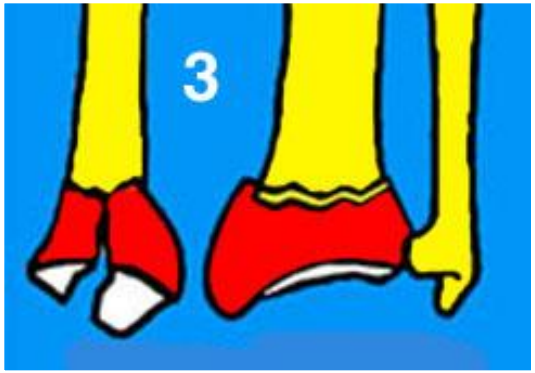

Fracture en T frontal

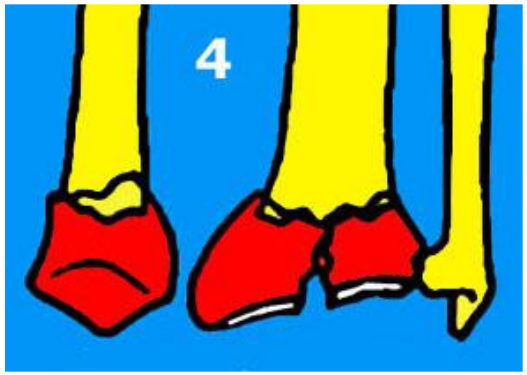

Fracture en T sagittal

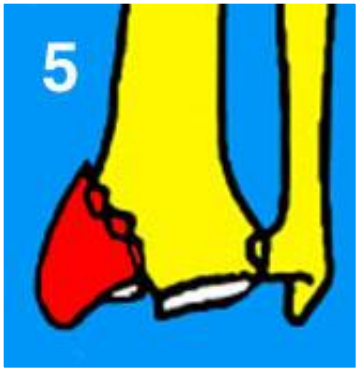

Fracture cunéenne externe

Classification de Castaing

Marginale postérieure

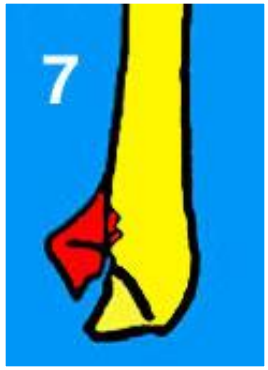

Marginale antérieure



Goyrand

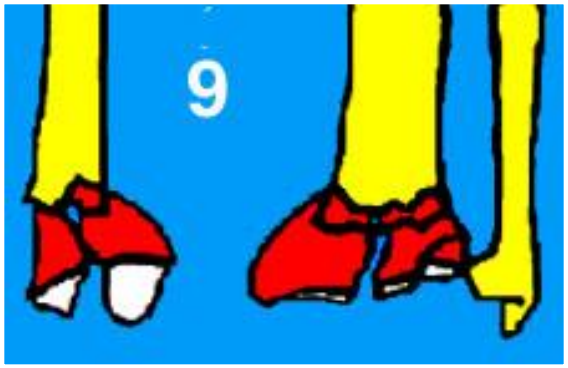

Fracture en croix

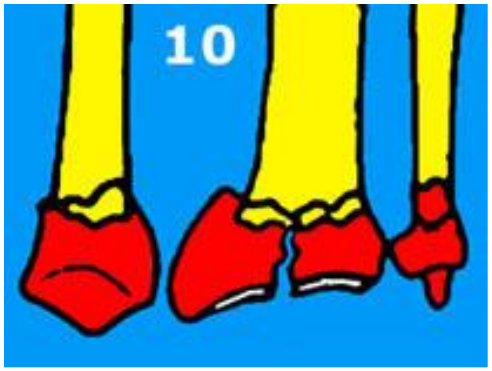

Fracture des 2 os

Fractures par compression extension

- Fracture extra-articulaire : Pouteau-Colles
- Fractures articulaires (+ fréquentes)
- Clinique
  - Douleur du poignet, impotence fonctionnelle, déformation en « dos de fourchette »
  - Recherche de complications cutanées, vasculo-nerveuses
- RX : Poignet F + P strict

Fracture de Pouteau-Colles

- Chute sur la paume
- Compression et hyperextension
- Trait situé à 2,5 cm de l'articulation RUD
- Adulte et sujet âgé

Déformation en dos de fourchette

Déformation en dos de fourchette

RX

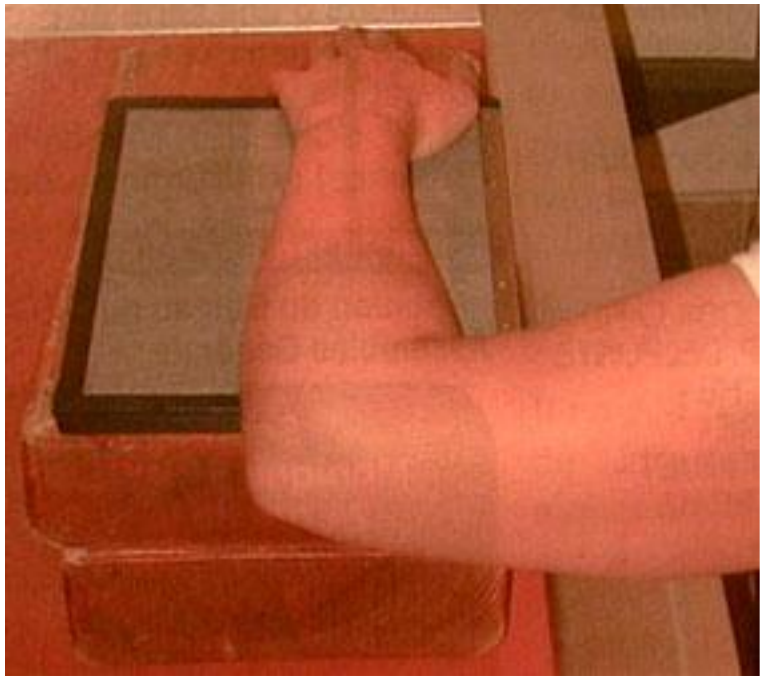

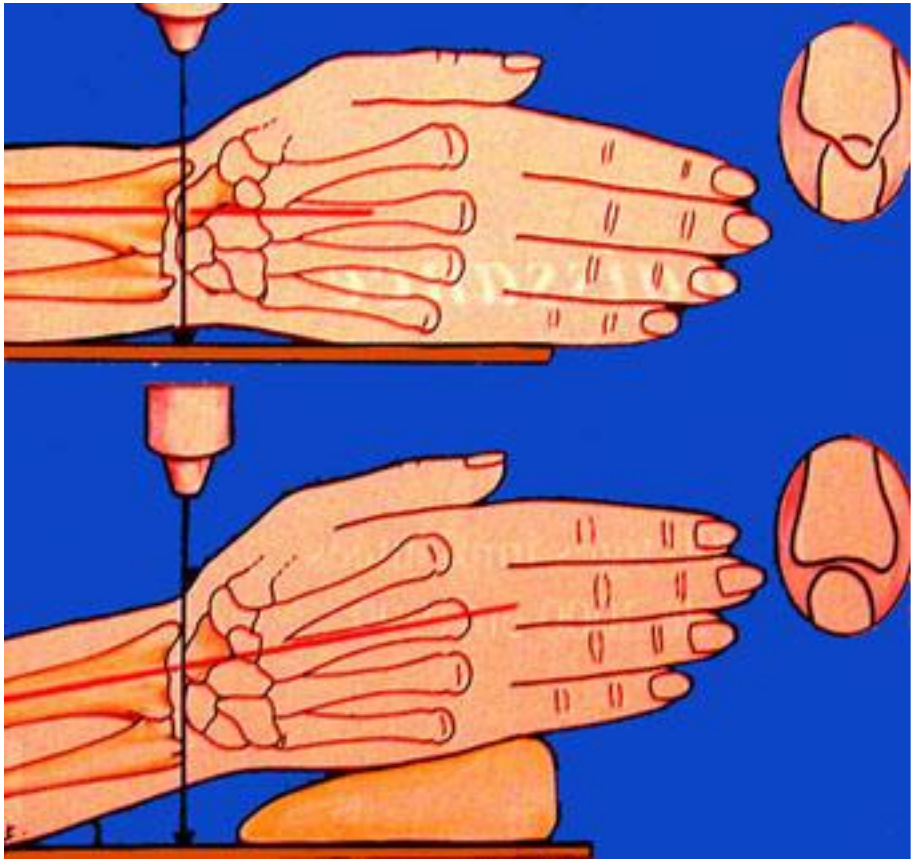

Fracture de Pouteau Colles : analyse radiologique

- Radio de Face :
  - Horizontalisation de la ligne bistyloidienne
- Radio de Profil:
  - Bascule postérieure de la surface articulaire du radius
- Pas d ’atteinte articulaire
- Pas de fracture de l’ulna

Fracture de Pouteau Colles

Fracture de Gérard Marchant

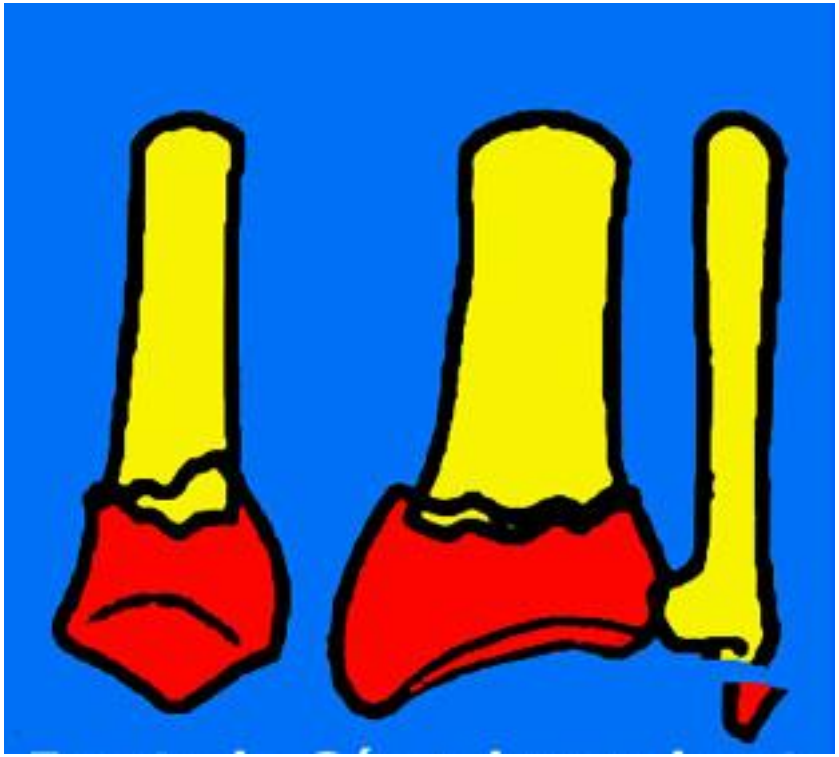

Fractures par compression flexion

- F. sus articulaire : Goyrand-Smith
- F. articulaires : marginales antérieures
- Clinique
  - Douleur du poignet, impotence fonctionnelle, déformation en « ventre de fourchette »
  - Recherche de complications cutanées,vasculo-nerveuses
- Radio : Poignet F + P strict

Principes du traitement

- Le traitement est guidé par l ’analyse de la radio et le contexte clinique

- Fracture non déplacée : Plâtre (manchette ou BABP)

- Fracture avec déplacement :
  - Réduction
  - Stabilisation
    - Plâtre (fractures stables)
    - Broches
    - Plaque
    - Fixateur externe

Critères de réduction = anatomie

- De face :
  - Ligne bistyloidienne oblique en bas et en dehors (20°)
  - Index radio cubital inférieur négatif (- 2mm)
- De profil :
  - Surface articulaire du radius regarde en bas et en avant (10°)

Réduction

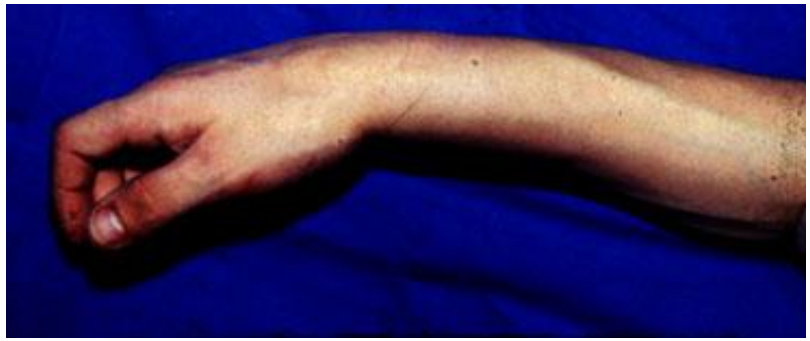

Immobilisation par manchette

POIGNET
Traitement orthopédique

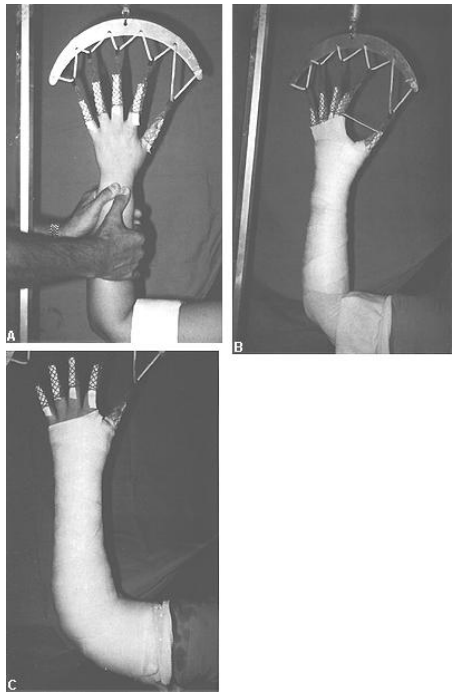

Brochage intra-focal selon Kapandji

Homme 26 ans chute de roller...

Clichés en traction

Radio post opératoire

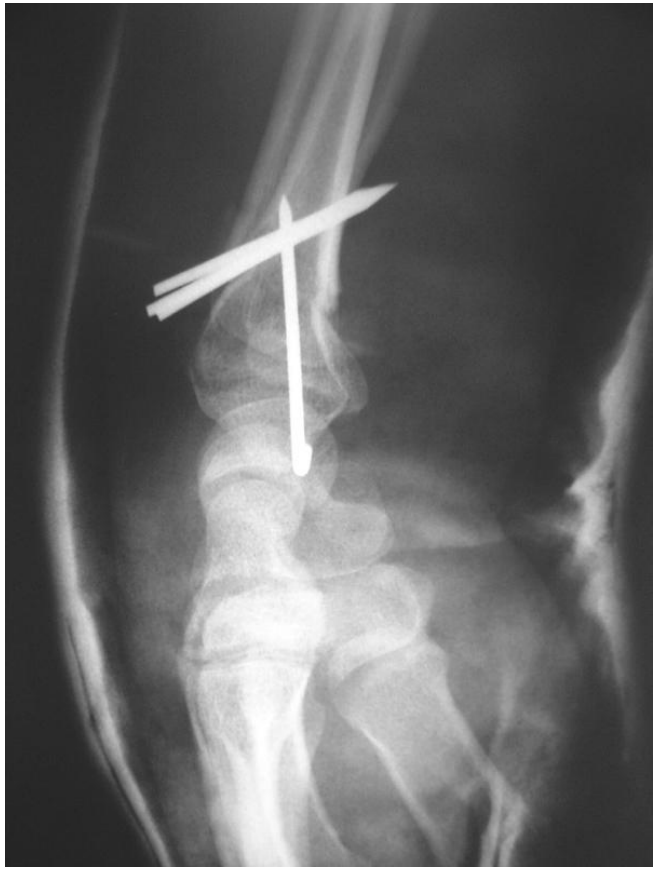

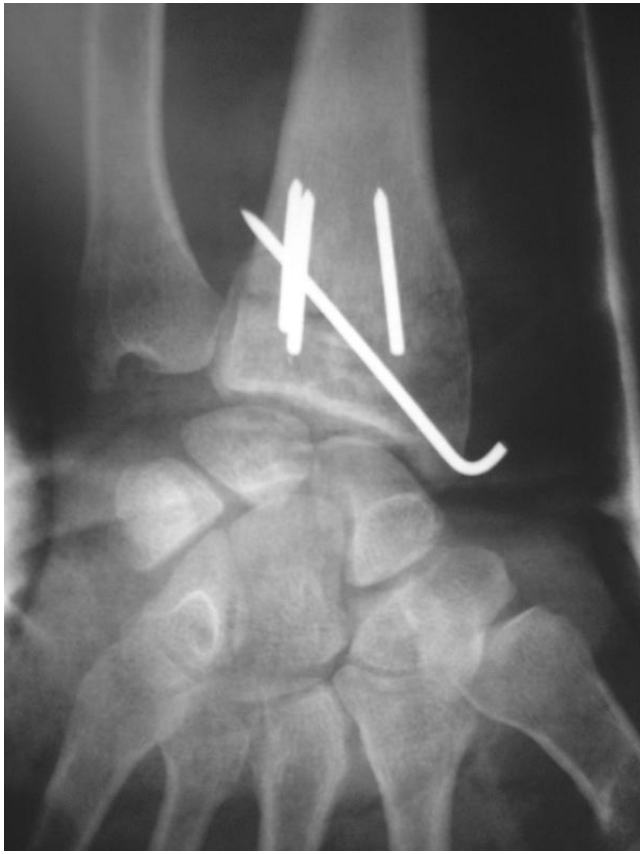

Brochage styloïdien

POIGNET
Traitement

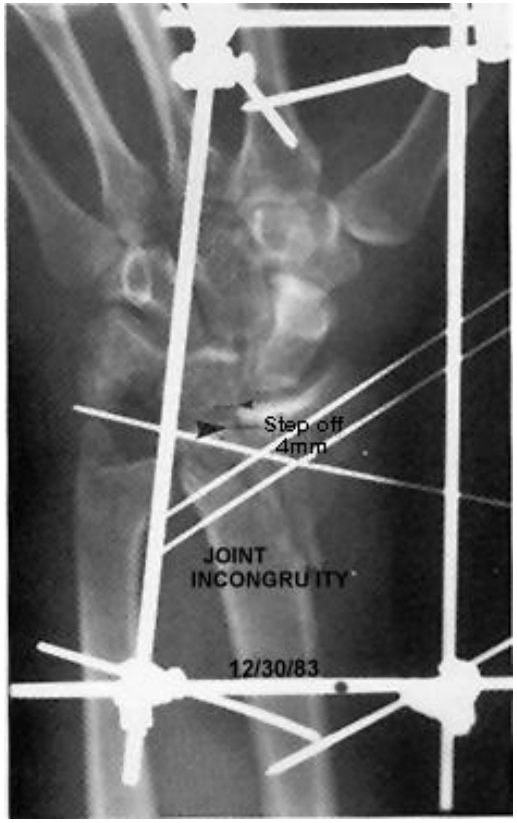

Consolidation

4 à 6 semaines

POIGNET
Complications

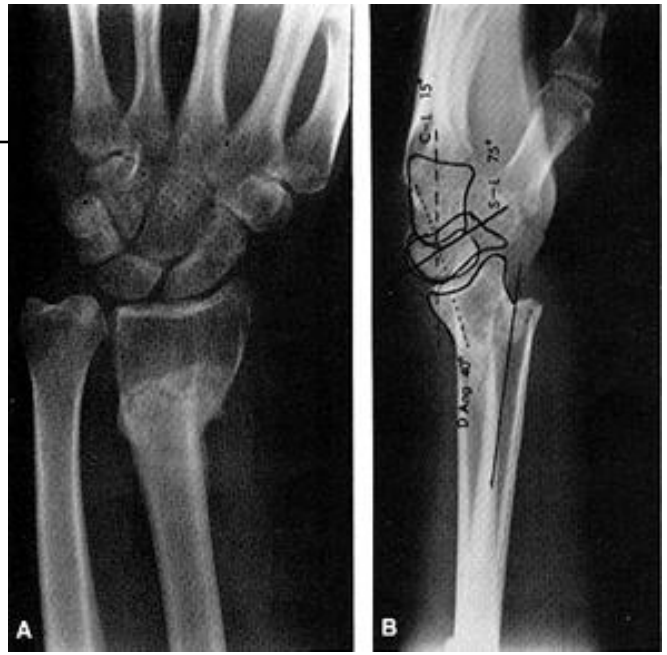

- **Cal vicieux**
- **SAND**
- **Enraidissement**
- **Complications des traitements**
- **Complications du plâtre**
- **Déplacement secondaire ou perte de réduction**
- **Raideur (poignet-doigts) – Arthrose**
- **Ruptures tendineuses**
- **Syndrome du canal carpien (précoce-tardif)**
- **Névrome branche sensitive du nerf radial**

Syndrome du canal carpien

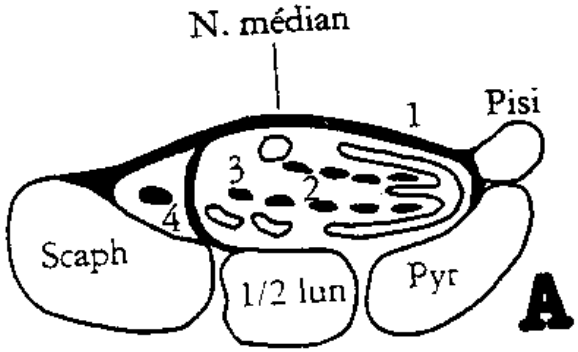

Conflit contenant-contenu : Irritation du médian

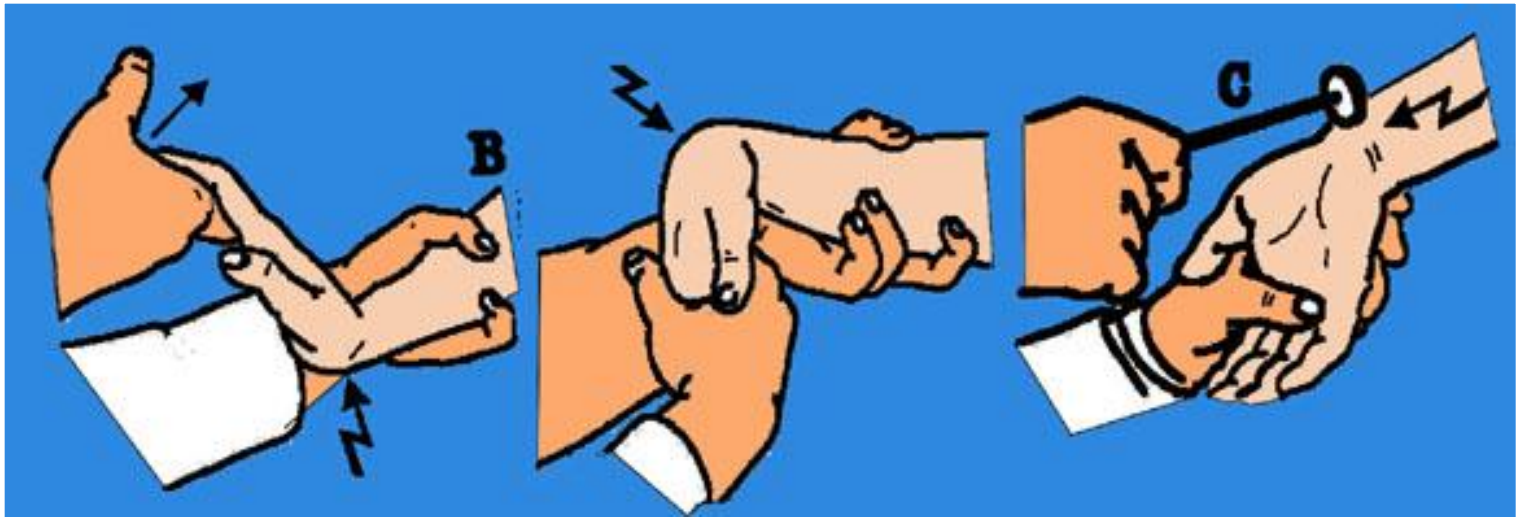

Douleurs nocturnes accentuées par l'hyperextension, l'hyperflexion et la percussion

Complications

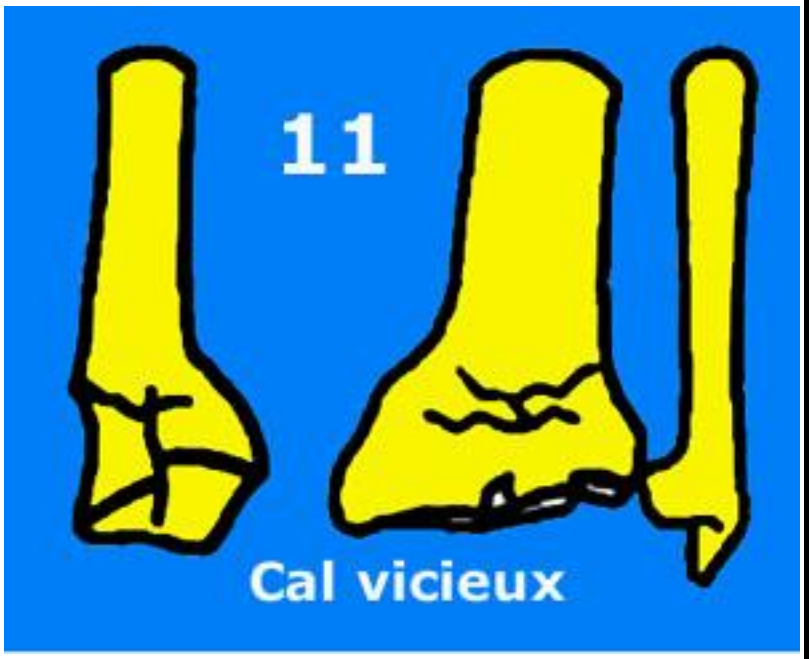

Complications

Conséquence du raccourcissement du radius : surcharge de la cubito-carpienne

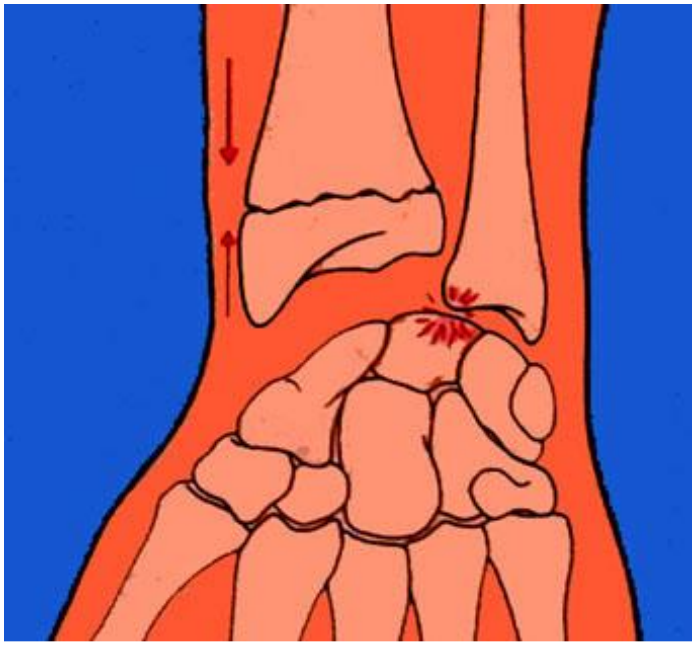

Fracture du scaphoïde

C. Charlez

SCAPHOIDE

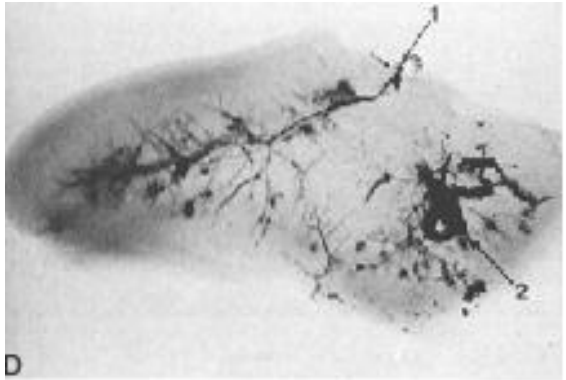

SCAPHOIDE
Traitement

- **Fracture non déplacée: manchette plâtrée + colonne du pouce**
- **Fracture déplacée: réduction ostéosynthèse**

SCAPHOIDE
Traitement

SCAPHOIDE
Complications

- **Pseudarthrose**
- **Nécrose**
- **Raideur**
- **Complication du traitement**
- **Arthrose**

LA MAIN

Céline Charlez

Anatomie de la main

- Richesse anatomique +++
- Squelette riche (carpe, métacarpiens, colonne du pouce, P1 à P3) = anatomie externe et repères cutanés
- Articulations: surface articulaire, plaque palmaire, ligaments collatéraux, capsule
- Muscles: IO, Lombricaux, Intrinsèques
- Tendons: appareils extenseur et fléchisseur
- Structures vasculo-nerveuses

Squelette du poignet et de la main

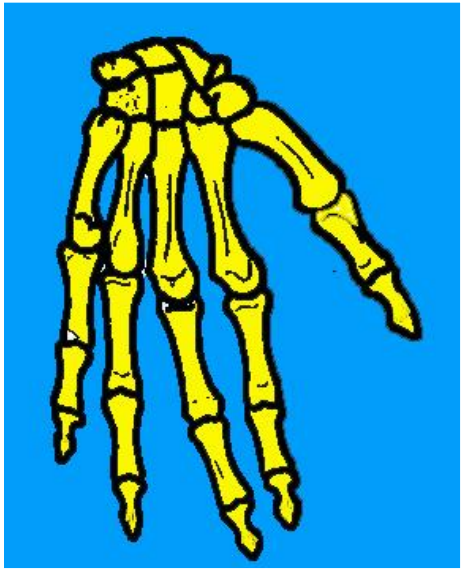

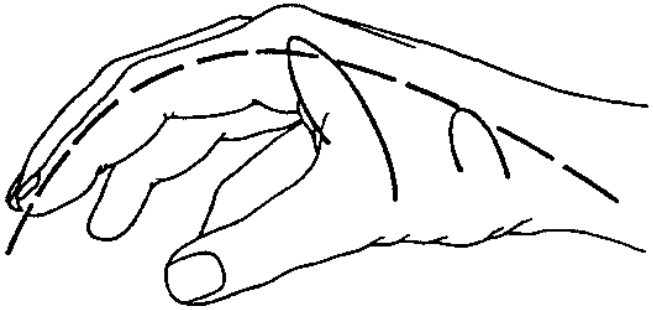

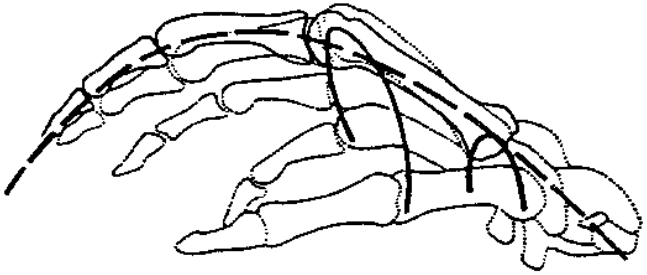

Mobilité et sensibilité de la main: tendons et nerfs collatéraux

- Face dorsale de la main
- Face palmaire de la main

Dos de la main

Dos de la main

Paume

Paume

Paume

Exploration chirurgicale systématique de toute plaie de main +++

L’ensemble de ces structures anatomiques et leur agencement harmonieux permet la fonction de la main.

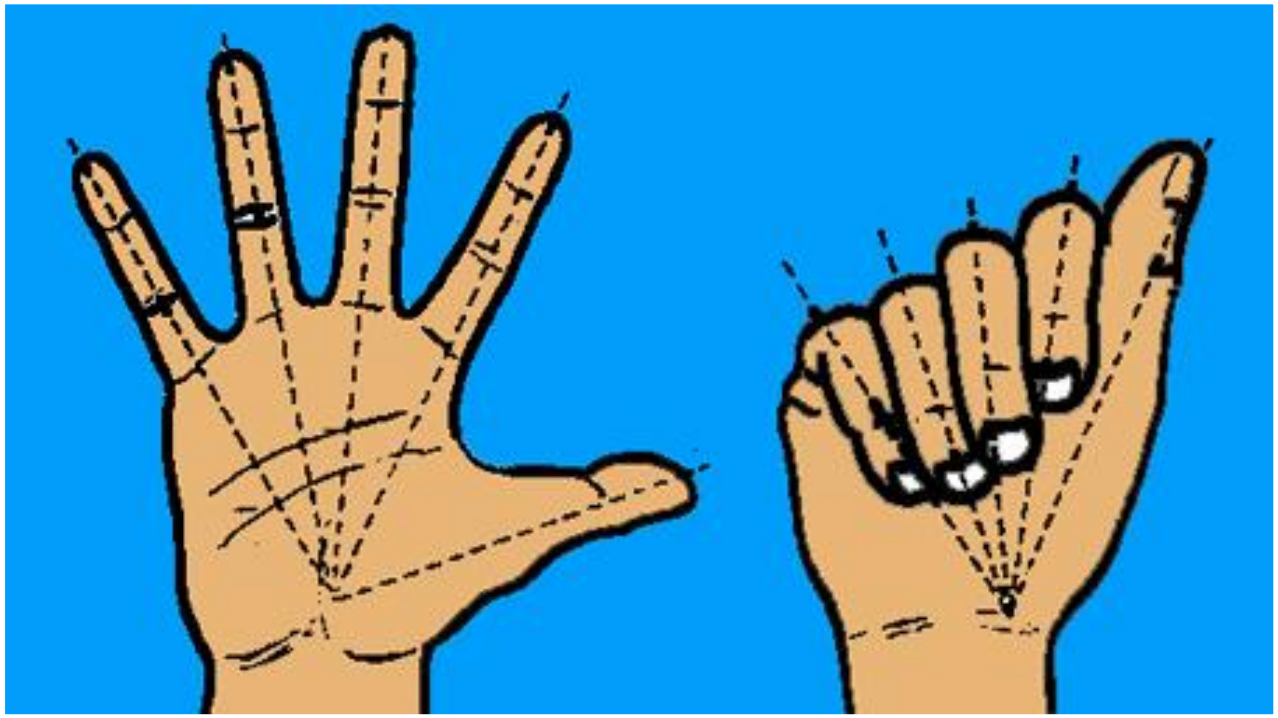

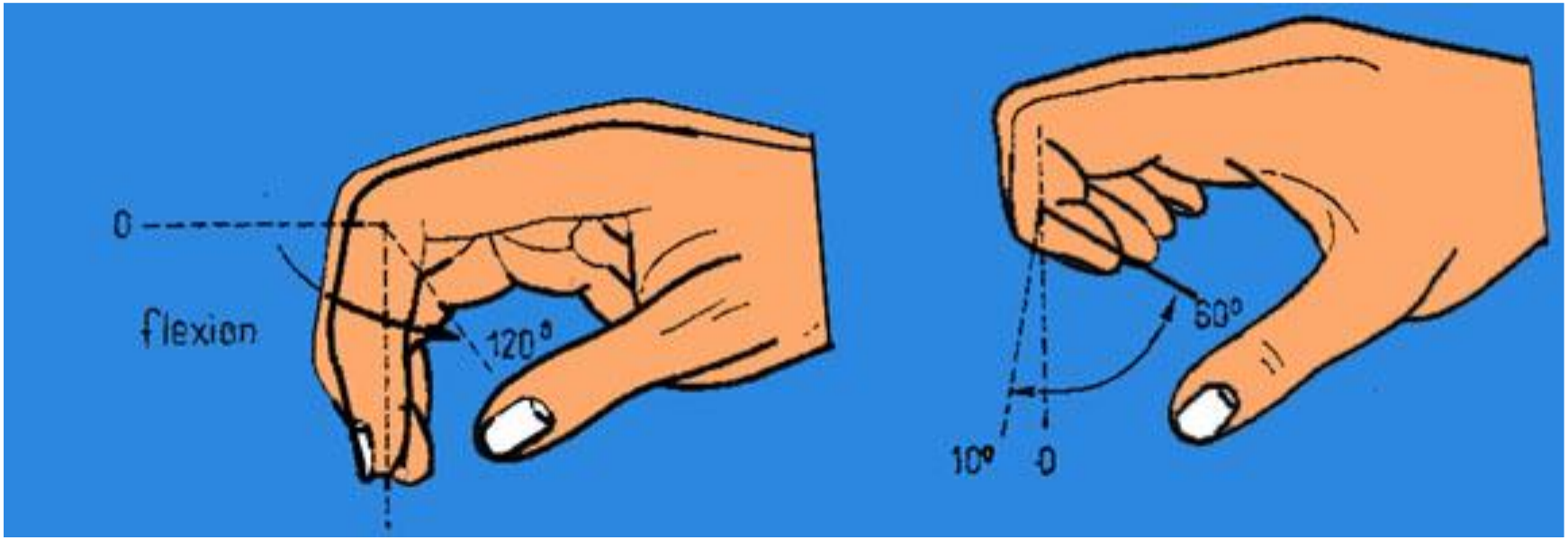
0
flexion
120°
60°
10°
0

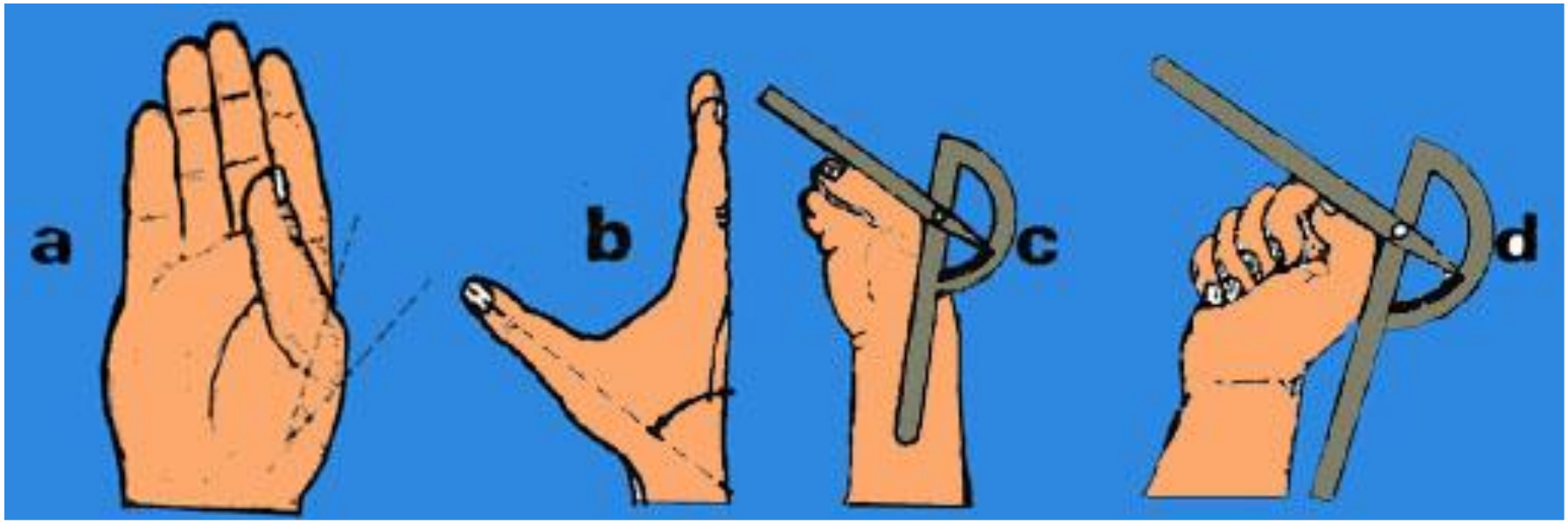
a
b
c
d

L’enraidissement de la main est grave.

Certaines positions d’immobilisation permettent d’éviter la raideur.

Position d’immobilisation des traumatismes de la main

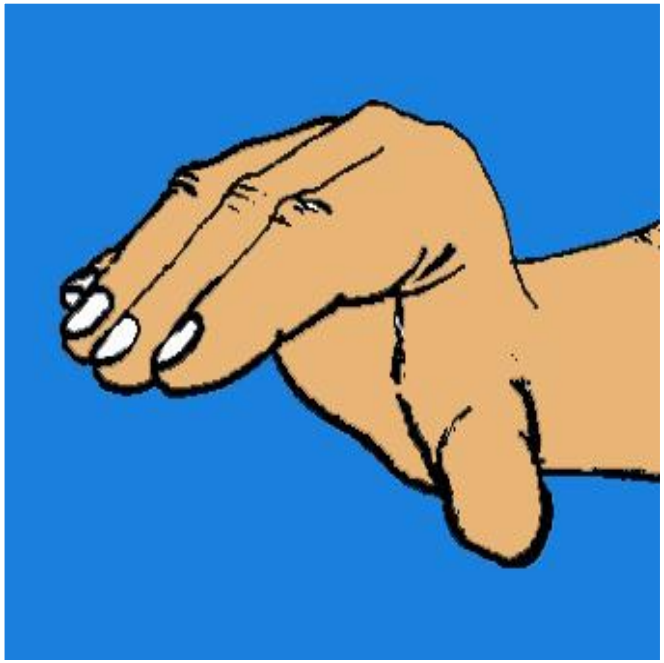



Étude de l’aspect de la main

Luxation C-MC

Fracture de Benett



Traitement de la fracture de Benett

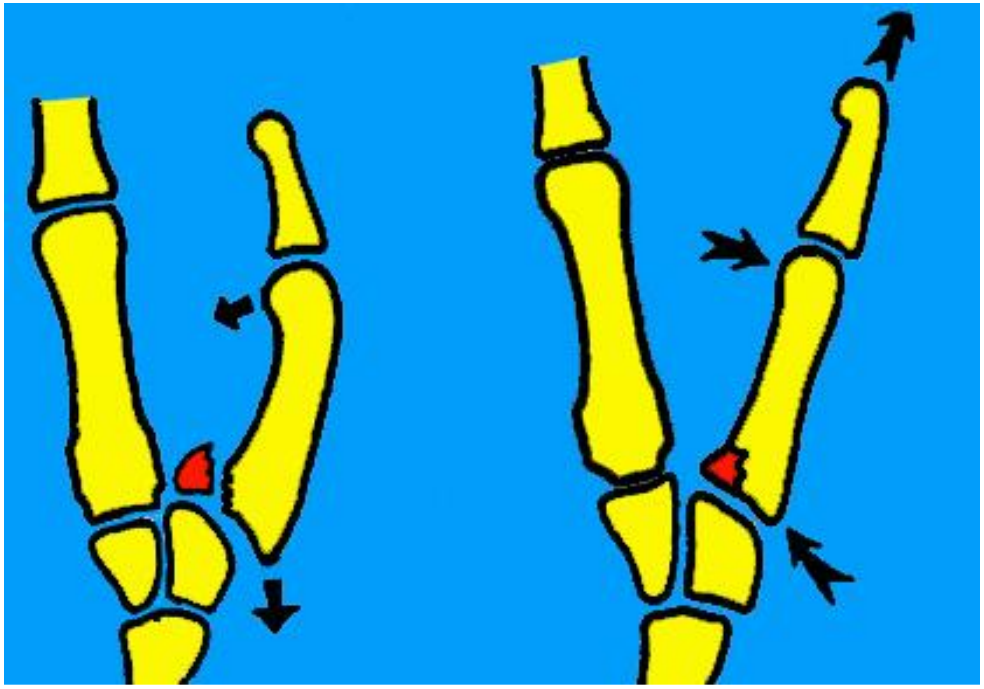

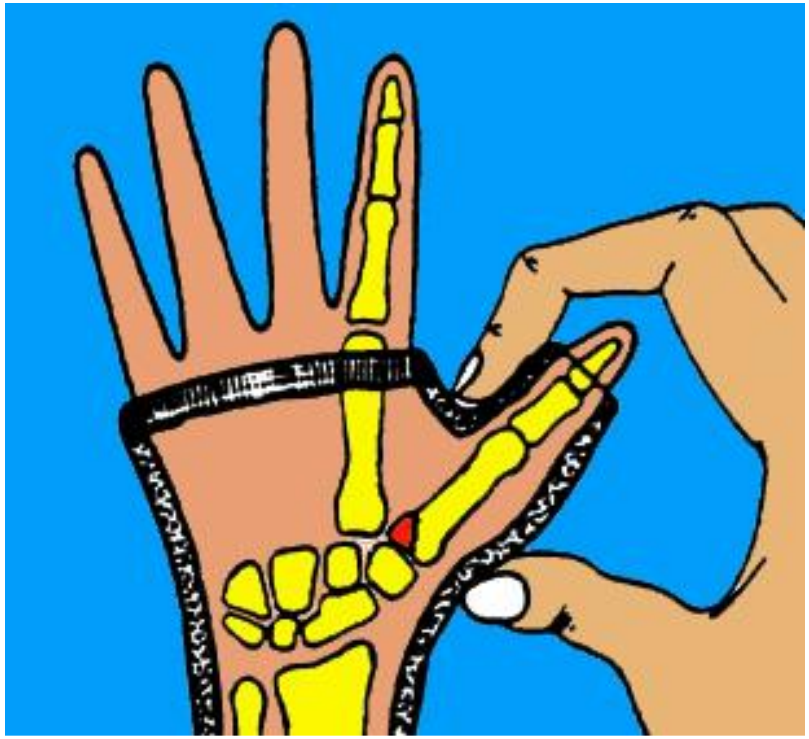

Réduction orthopédique et plâtre

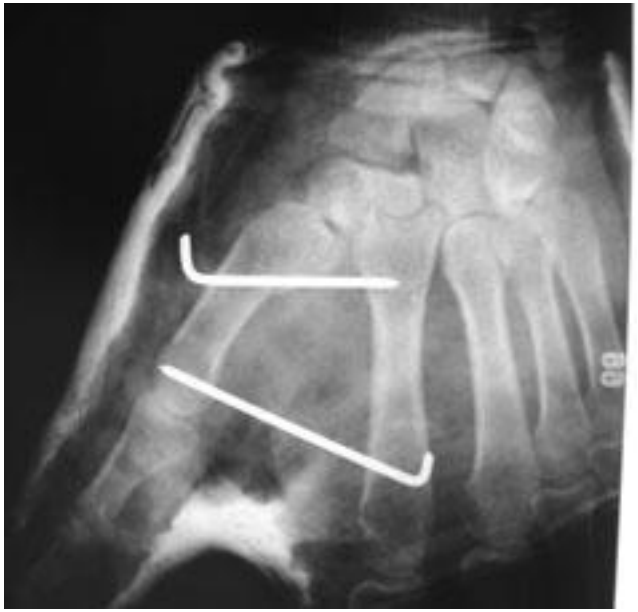

Fracture du 1er méta

Luxation métacarpo phalangienne du pouce

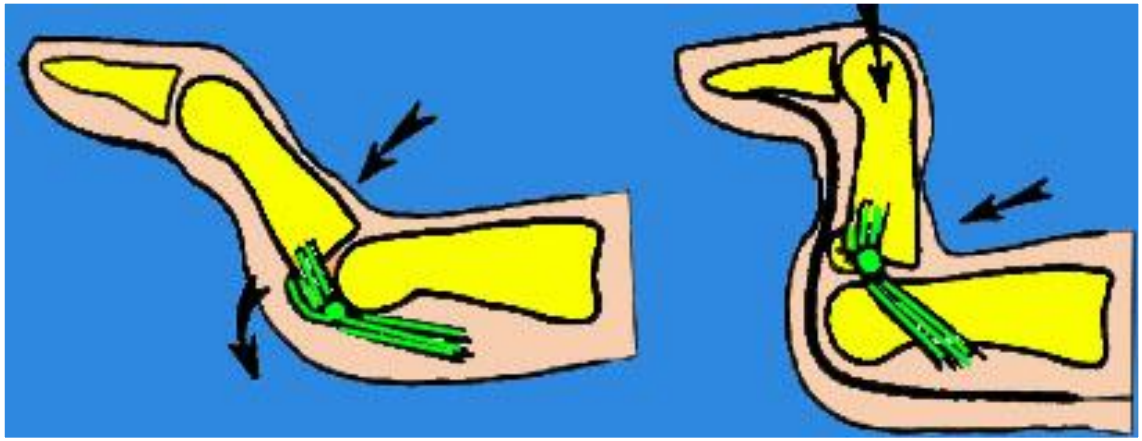

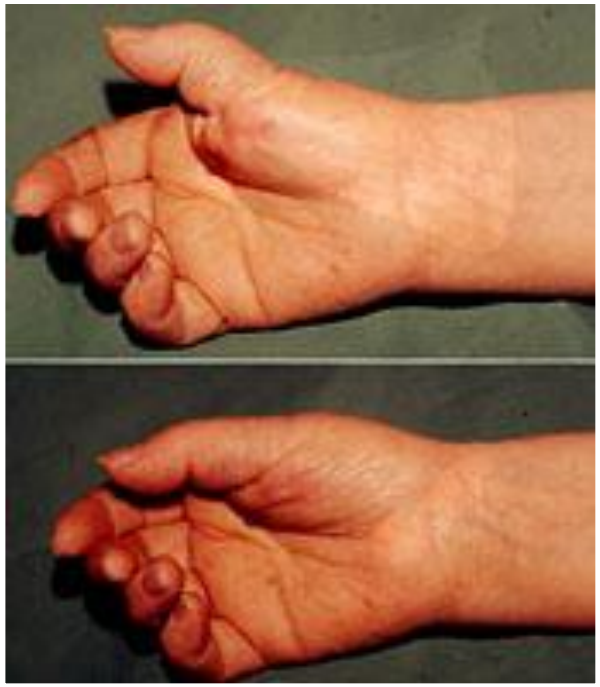

Fractures de la base (Rolando)

Déplacement de la fracture du col

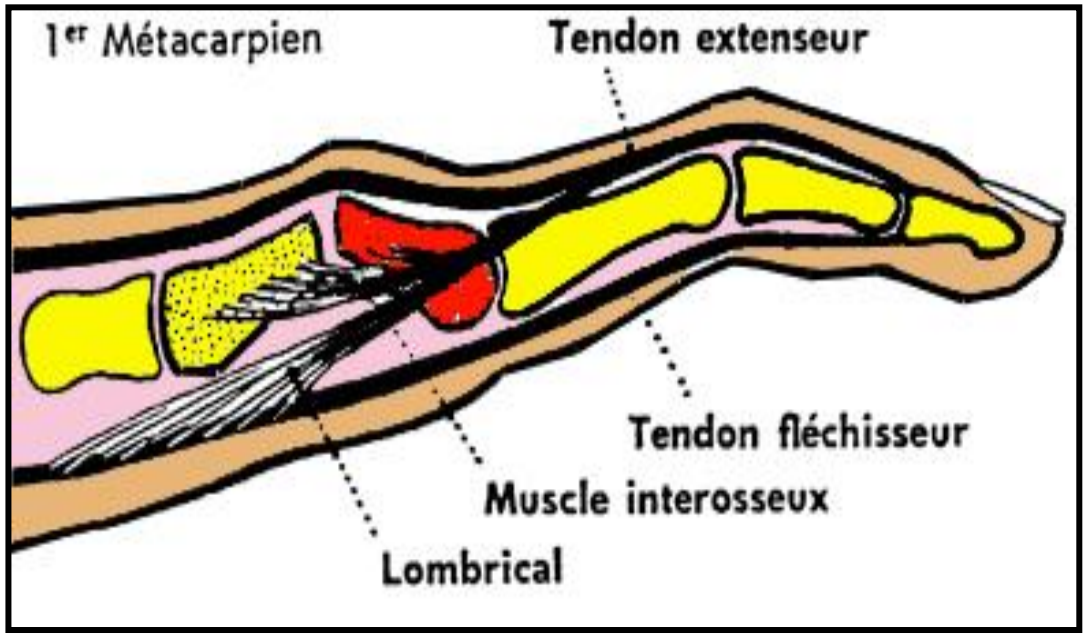

Fracture-luxation IPP

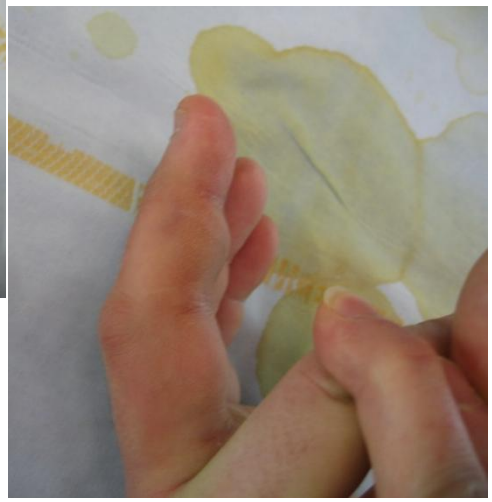

Boutonnière

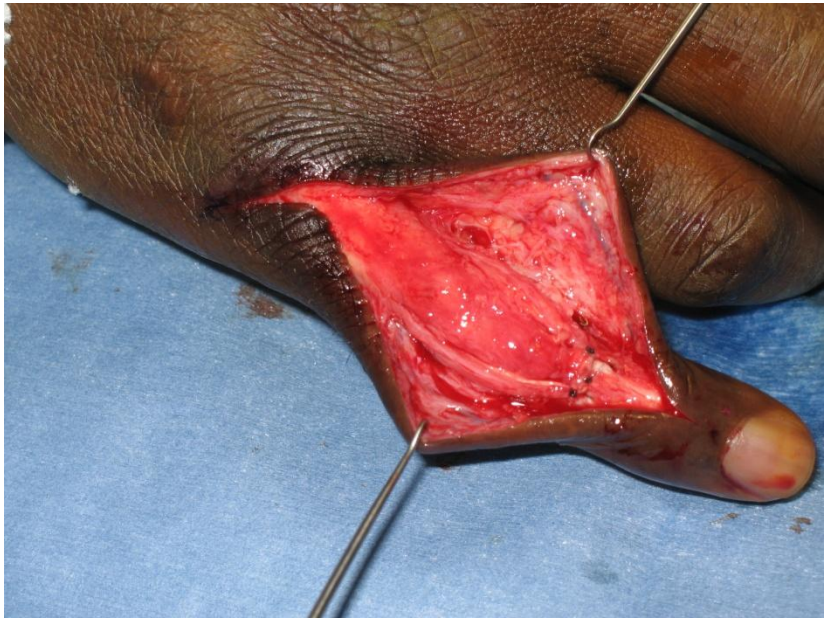

Fracture de la base de P3
Doigt en maillet

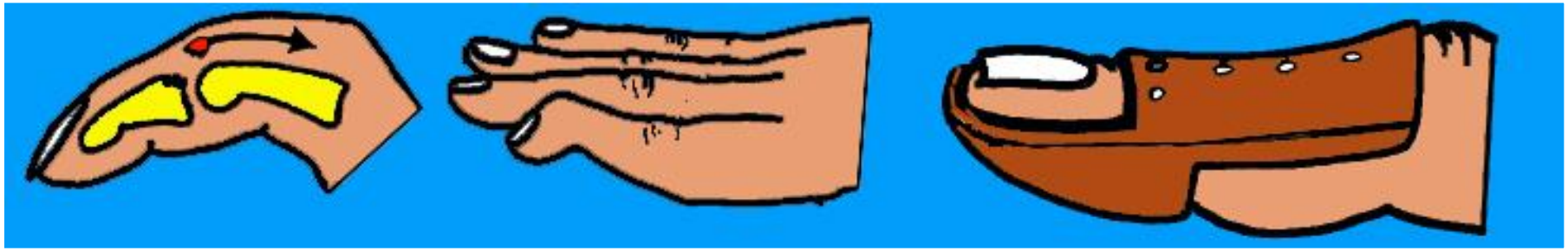

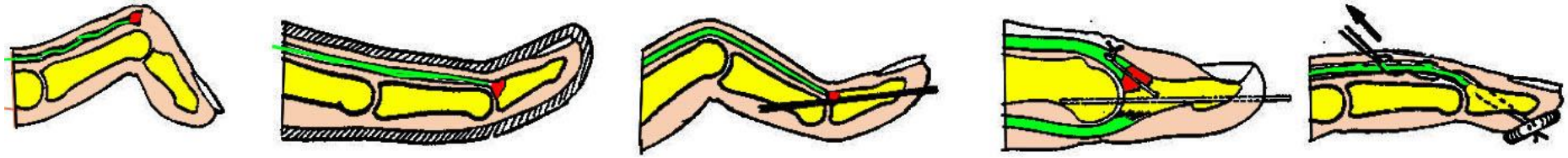

Fractures de la marge antérieure : Arrachement du tendon du fléchisseur profond

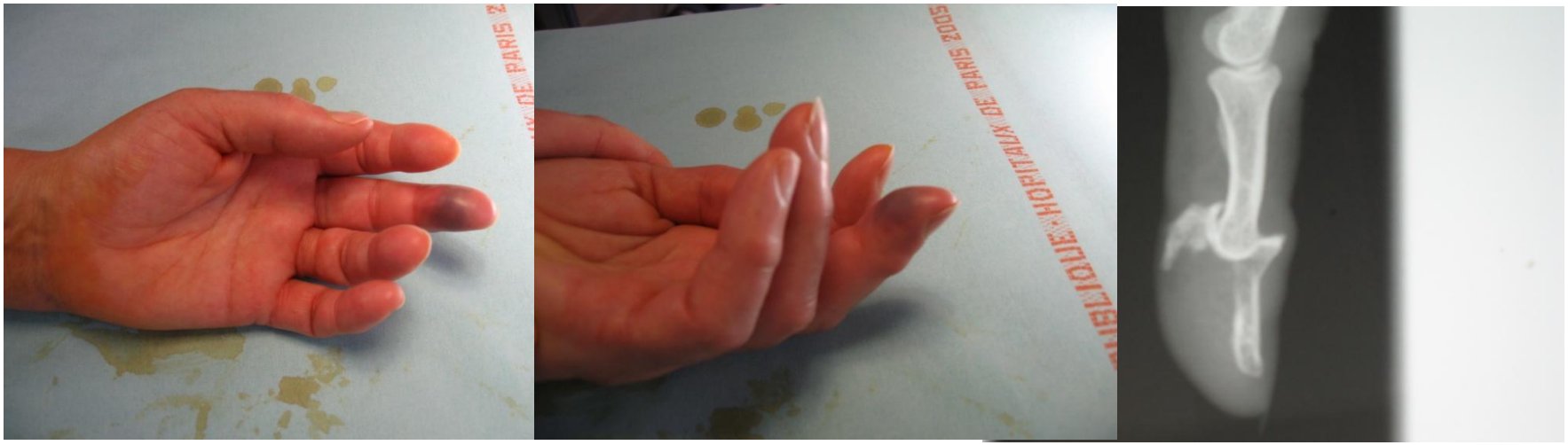

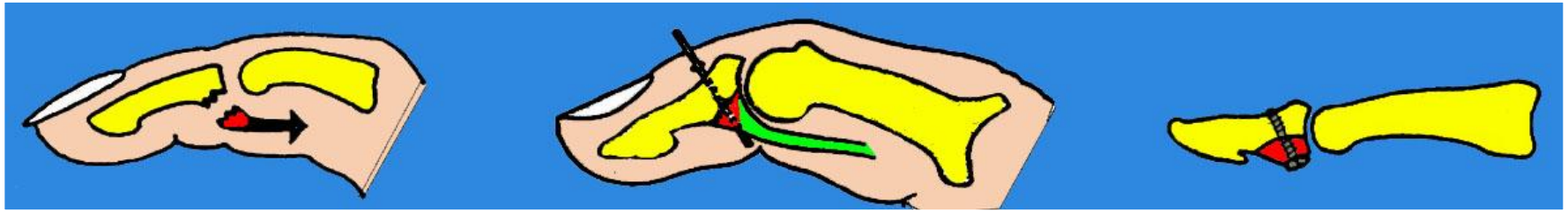

Cal vicieux des phalanges

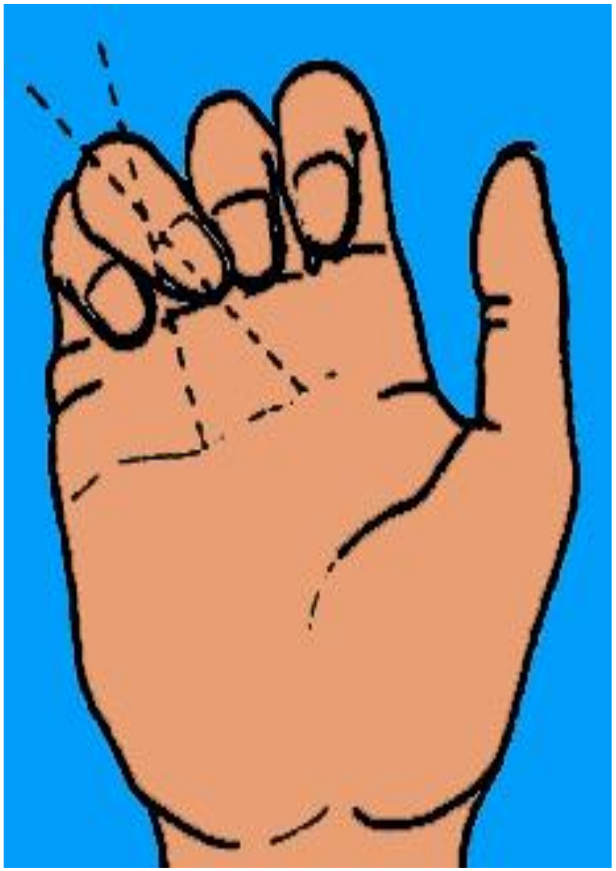

Examen neurologique

C. Charlez

Examen sensitif

Secteur du radial (vert)
médian (rouge)
cubital (violet)
brachial cutané interne (marron)
musculo cutané (jaune)

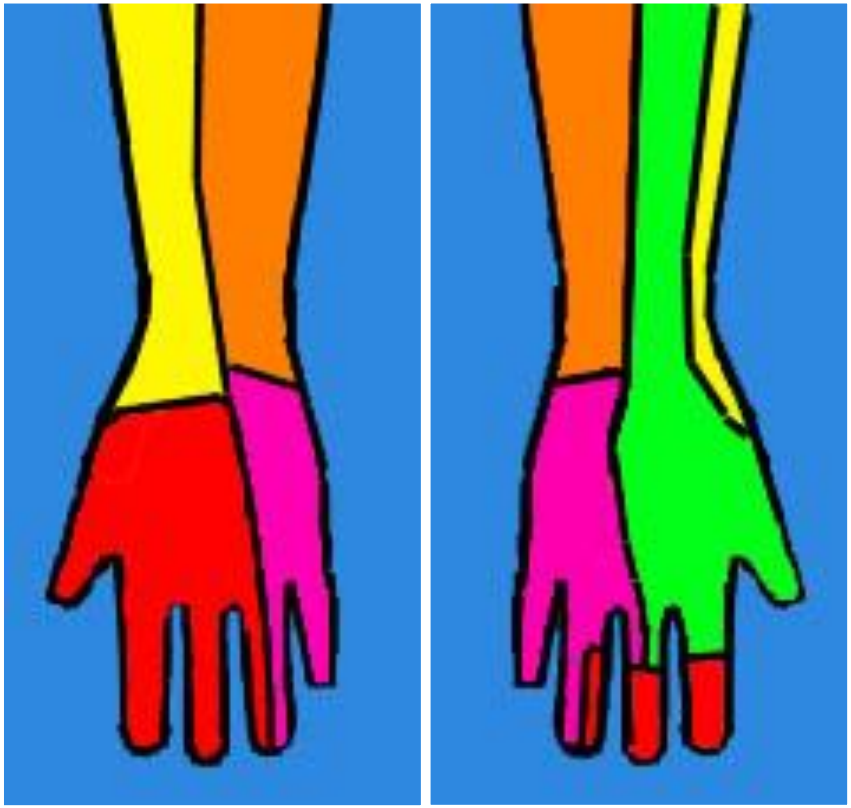

Palmaire **dorsal**

Paralysie du médian

Déficit moteur:

muscle Court abducteur
muscle Opposant
muscle Court fléchisseur

Déficit sensitif en rouge.

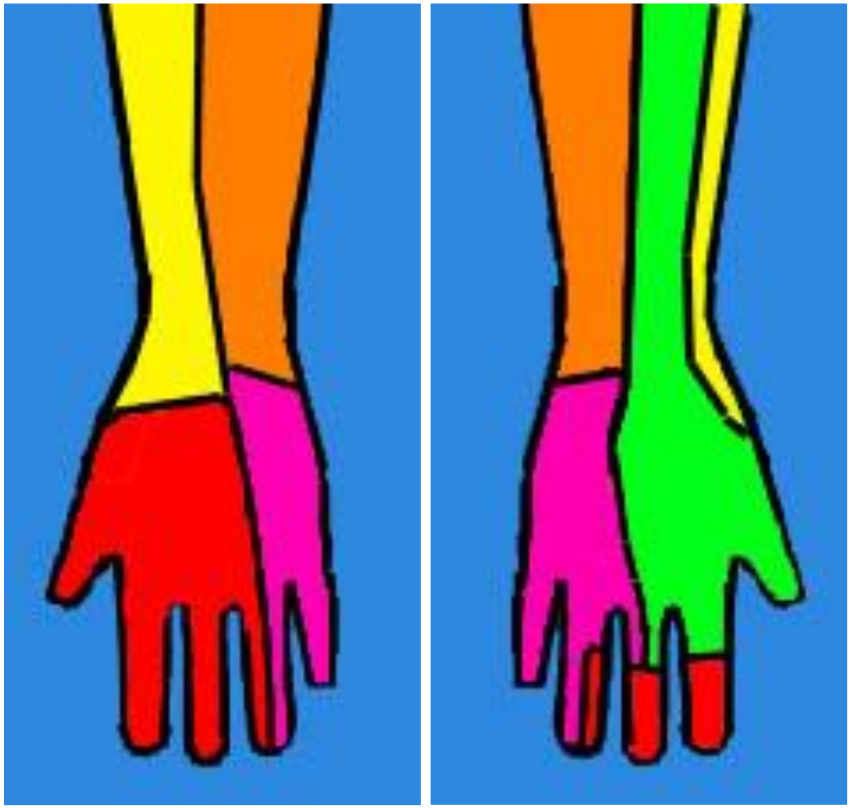

Palmaire **dorsal**

Paralysie radiale

Les troubles sensitifs se situent au niveau de la face dorsale de la première commissure (vert)

Dorsal

Paralysie radiale

- Les troubles moteurs dominent le tableau :
- le poignet chute en flexion palmaire avec impossibilité de relever le poignet en flexion dorsale = attitude de la main en col de cygne (paralysie des radiaux et du cubital postérieur).
- rétropulsion du pouce impossible (paralysie du long extenseur du pouce).
- extension des premières phalanges impossible, le poignet étant maintenu en flexion dorsale.

Paralysie du nerf ulnaire

Le trajet à l ’avant-bras : branches collatérales

- A l ’avant-bras, descend le long du fléchisseur ulnaire du carpe :
- 2 à 5 branches pour le fléchisseur ulnaire du carpe;
- fléchisseur commun profond des IV et V;
- branche cutanée dorsale sensitive de la main.

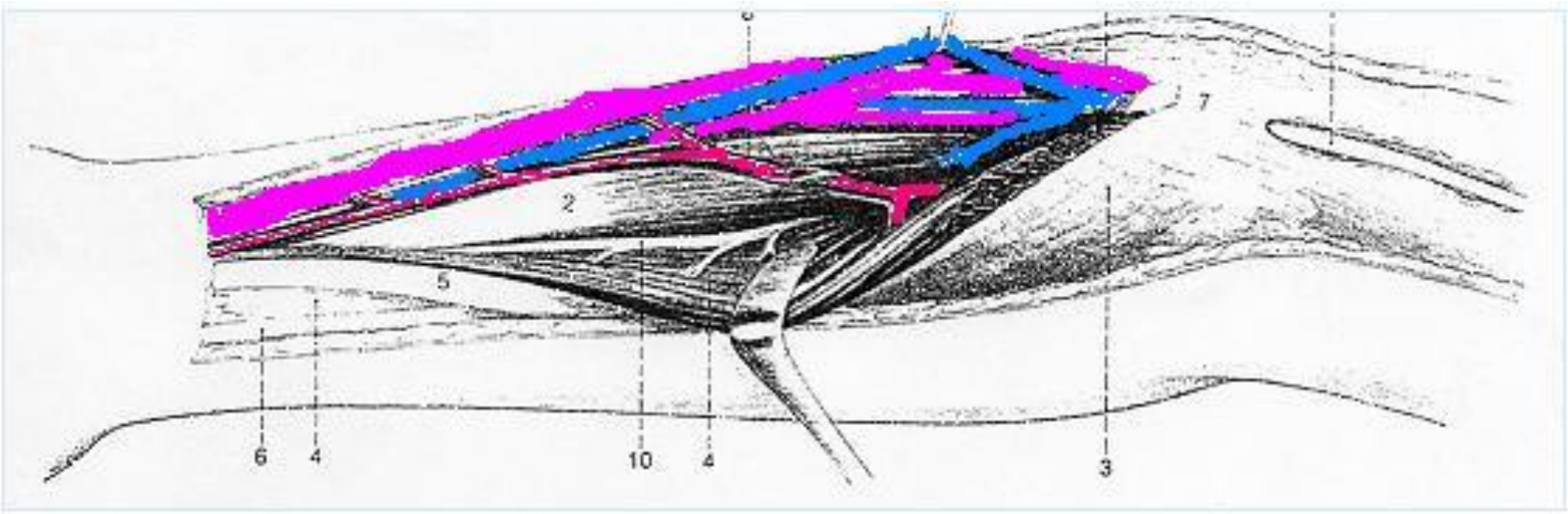

Branches terminales à la main.

Canal de Guyon, puis deux branches terminales:

-superficielle,

sensitive

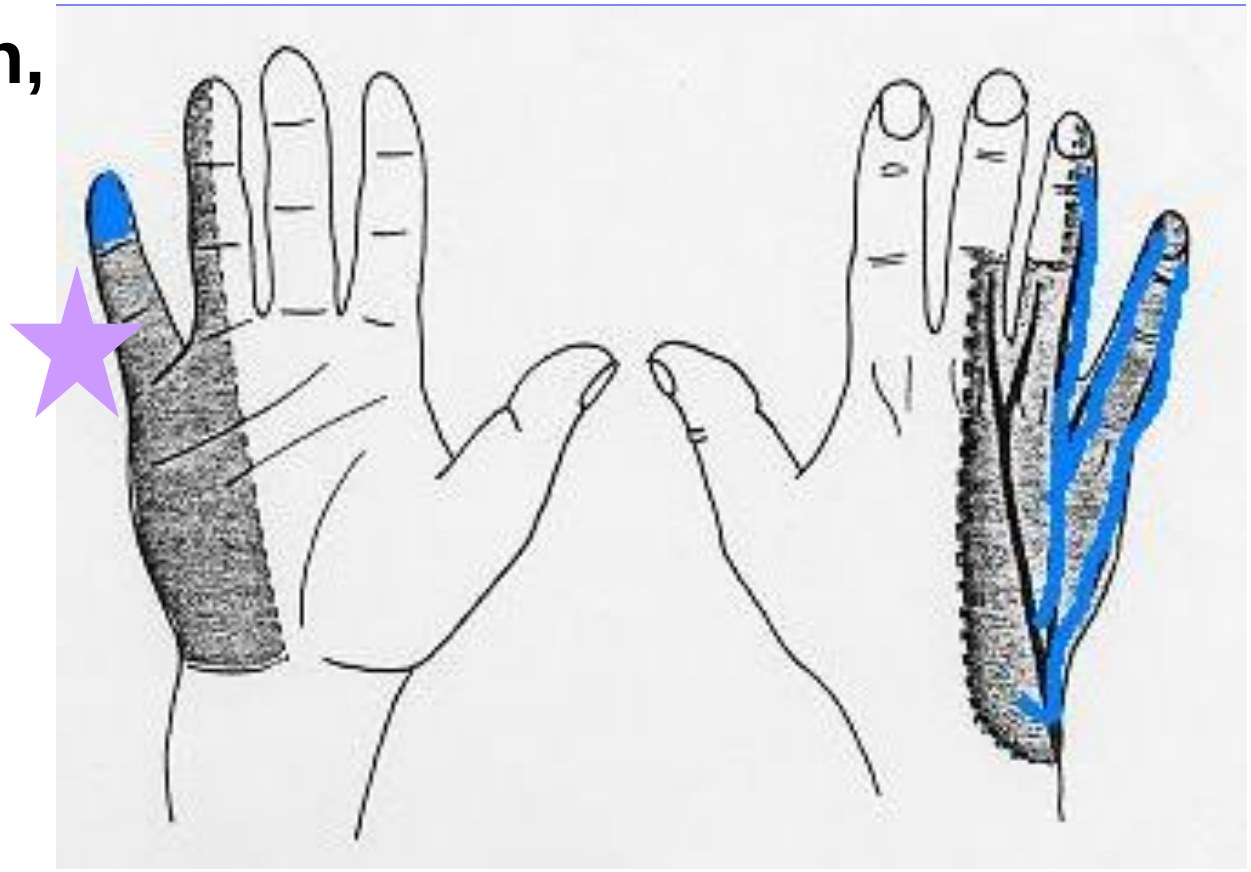

Branches terminales à la main

- Profonde, motrice:

m. hypothénar:
abducteur,
court fléchisseur
opposant du 5

m. interosseux

m. lombricaux

m. adducteur du I

fx profond court fléchisseur

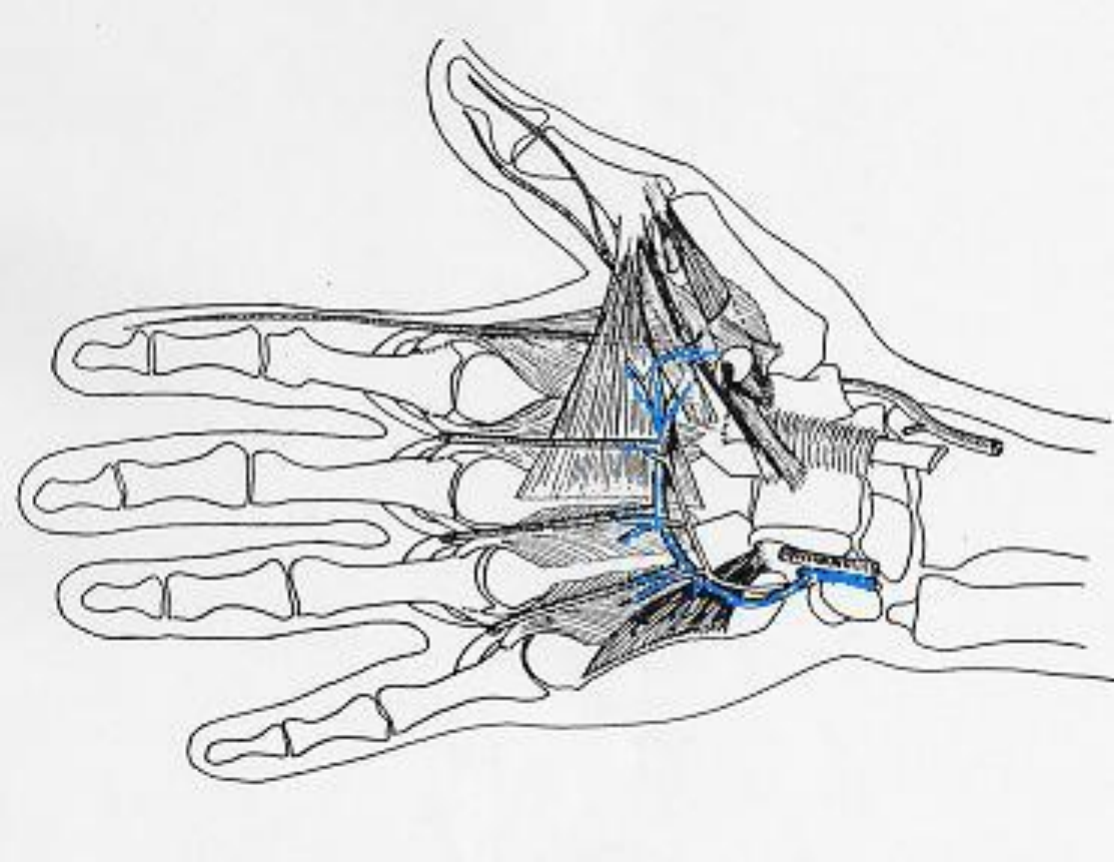

Examen physique

Paralysie

haute:
atteinte de l ’avant-bras (extrinsèque):
FCU et FCP.
+ main ulnaire

basse: main ulnaire
=Muscles intrinsèques

La main ulnaire

- **Examen moteur:**
  - **main de singe ou main Aran-Duchène.**
  - **Paralysie de la loge Hypothénar (abducteur, court fléchisseur et opposant du 5) = Paralysie de l'adduction du Vème doigt = signe de Wartenberg**
  - **Interosseux-Lombricaux 3ème et 4ème doigt = Test d'Igawa = Test de mobilité en adduction-abduction du IIIème doigt + flexion en volet.**
  - **Thénariens internes (adducteur et court fléchisseur du pouce) = Signe de Froment**

Examen sensitif

Anesthésie de la moitié ulnaire du 4ème et du 5ème doigt

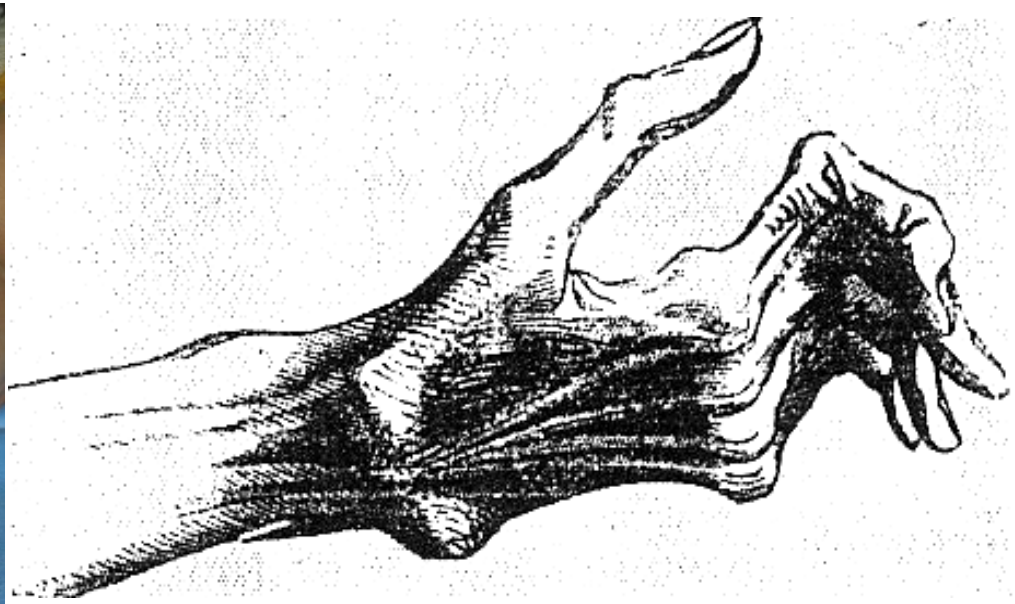

Fractures de l’enfant

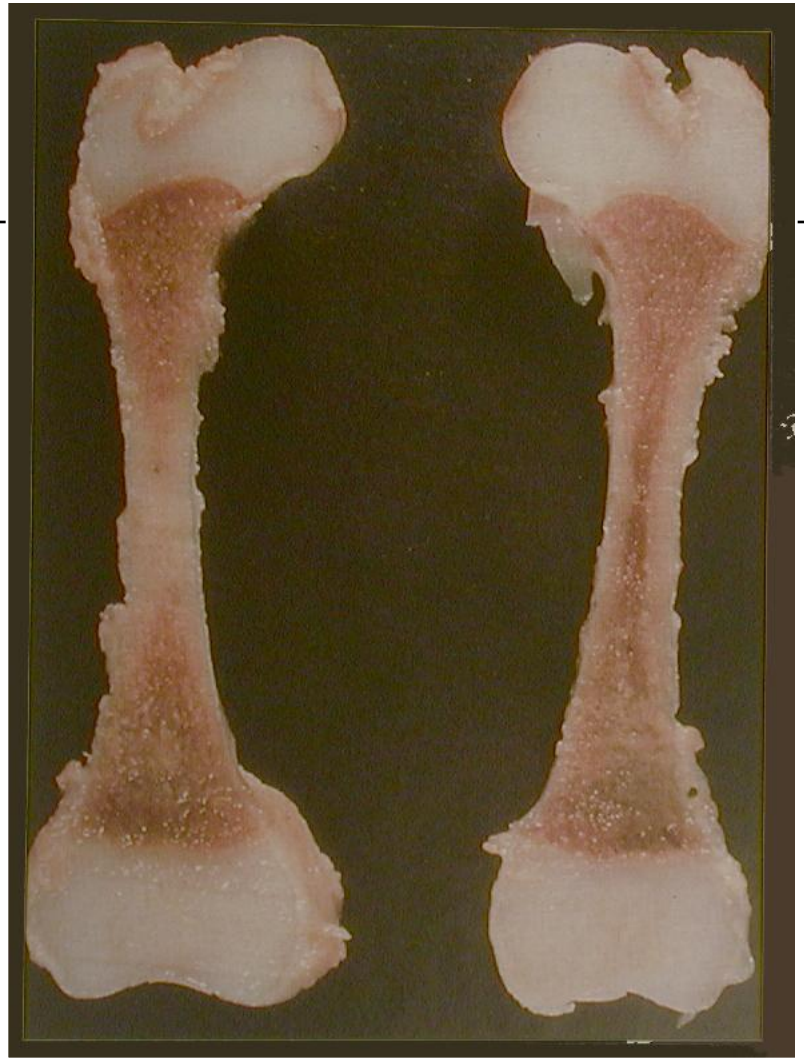

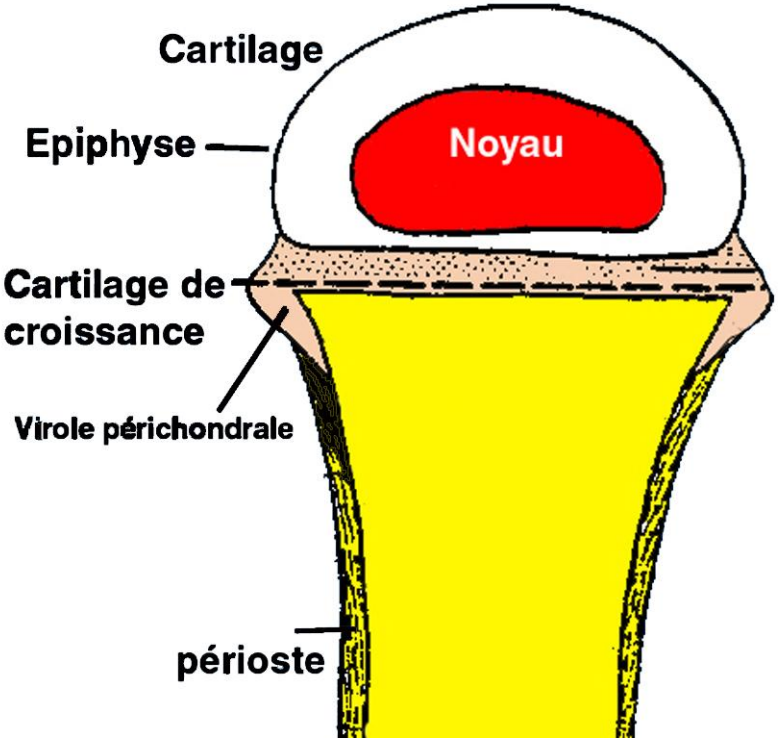
Cartilage
Epiphyse
Noyau
Cartilage de croissance
Virole périchondrale
périoste

Cartilage de croissance

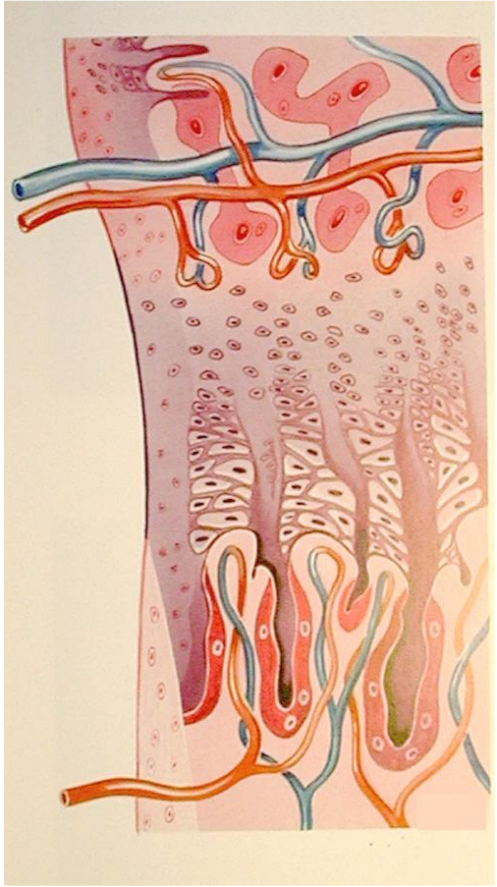

Types de fractures chez l'enfant



Fracture complète Fr en bois vert Fr en motte de beurre

Fr. en bois vert

Rupture du périoste

Fractures en bois vert

Fractures stables en raison de la persistance d'une charnière périostée dans la concavité

Il existe chez l'enfant des fractures complètes et déplacées (identiques à celles de l'adulte)

Fractures diaphysaires

- Le traitement orthopédique est la règle pour les fractures diaphysaires
- Le traitement chirurgical est indiqué quand la réduction orthopédique est impossible
- On ne peut pas faire d'enclouage comme chez l'adulte, en raison de la présence des cartilages de croissance qu 'il ne faut pas léser
- L'enclouage dit élastique, avec de petits clous passant à distance des zones fertiles, doit être préféré aux plaques vissées

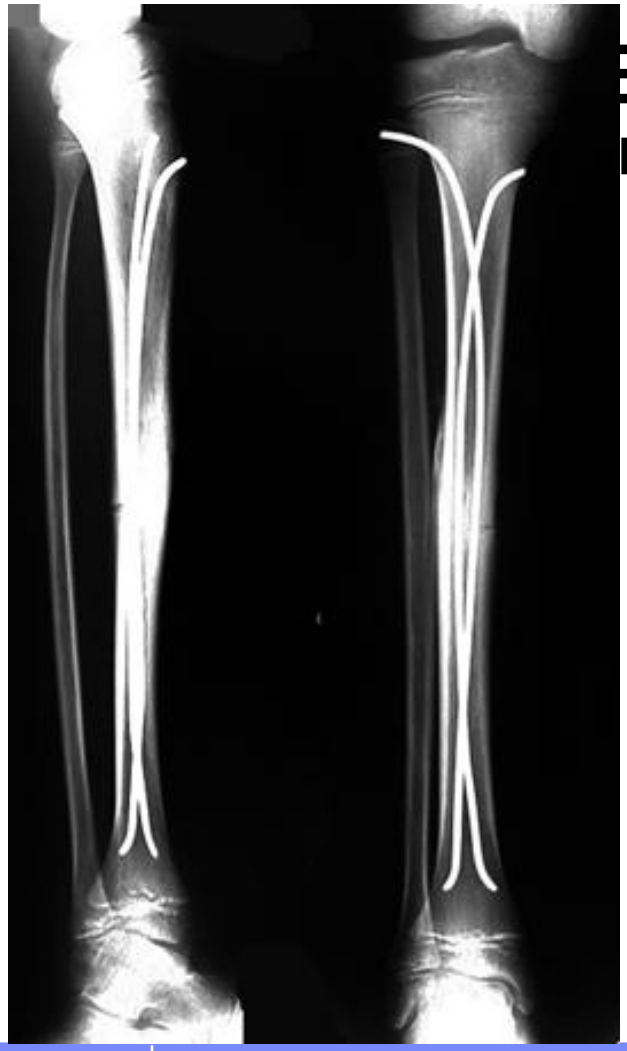

Enclouage élastique

(Métaizeau)

Préservation des cartilages de croissance

Propriétés mécaniques favorisant la consolidation

Ablation après 2 ou 3 mois

Fractures métaphysaires

- Bon pronostic
- Traitement orthopédique
- Remodelage
- Surveillance de la croissance ultérieure

  - Croissance stimulée parfois

    Inégalité de longueur

    (tt exceptionnel par épiphysiodèse en fin de croissance)

  - Asynchronisme croissance tibia-péroné : valgus varus

Exemple d'asynchronisme entre la croissance du tibia et du péroné

Fracture isolée du tibia

Réduction, consolidation, valgus développé en 6 mois par croissance augmentée au tibia

Après 3 ostéotomies successives corrigeant le valgus, épiphysiodèse réalisée à 13 ans

On peut freiner la croissance du côté interne par agrafage du cartilage de croissance : correction progressive de la déformation en valgus

Fracture métaphysaire basse du tibia (Gillespie)

- Flexion dorsale forcée

- Impaction métaphysaire antérieure

  Parfois en motte de beurre

Il faut plâtrer en équin !

Pour éviter d'aggraver l'impaction en avant

Photo F. Chotel

Parmi les éléments suivants concernant la déformation au niveau d'un cal vicieux diaphysaire chez un enfant, indiquez celui qui est le moins susceptible de se corriger avec la croissance :

A L'angulation dans le plan frontal

B Le raccourcissement

C Le décalage ou rotation

D L'angulation dans le plan sagittal

E La déformation en baïonnette

Exemple des possibilités de correction spontanée des cals vicieux

Correction spontanée du 8ème au 30ème mois

Photo F. Chotel

après 30 mois

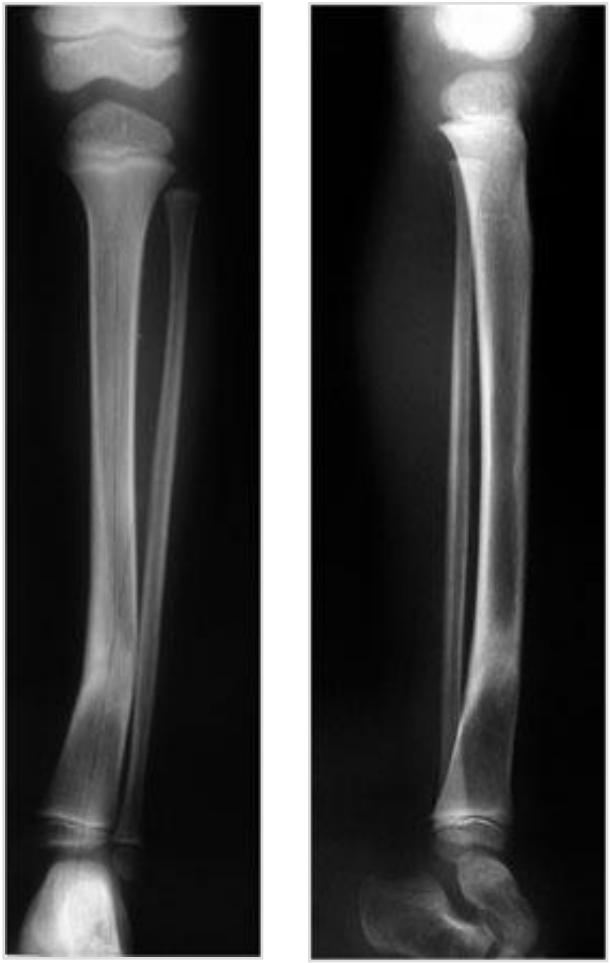

- vie normale
- Varus résiduel discret

Photo F. Chotel

Remodelage fracturaire par le remodelage in situ et par la réorientation de la physe

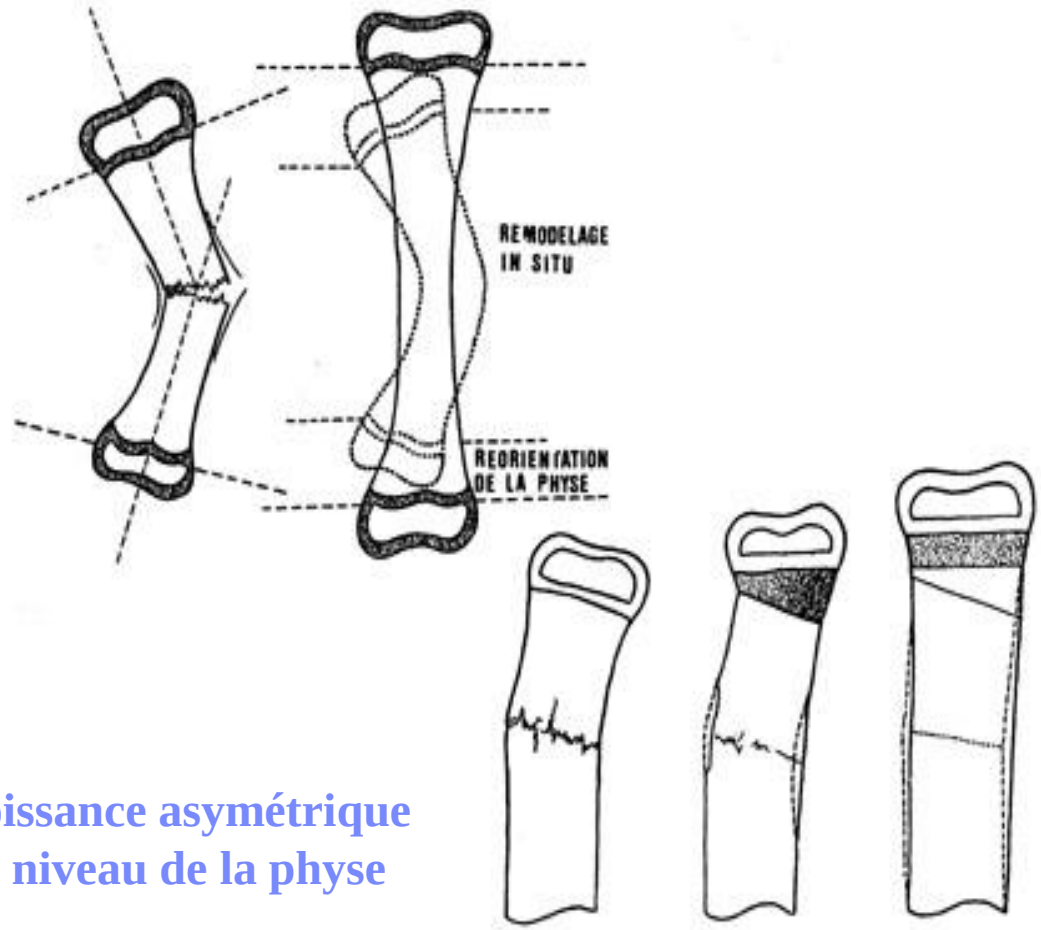

Croissance asymétrique
au niveau de la physe

2 ans

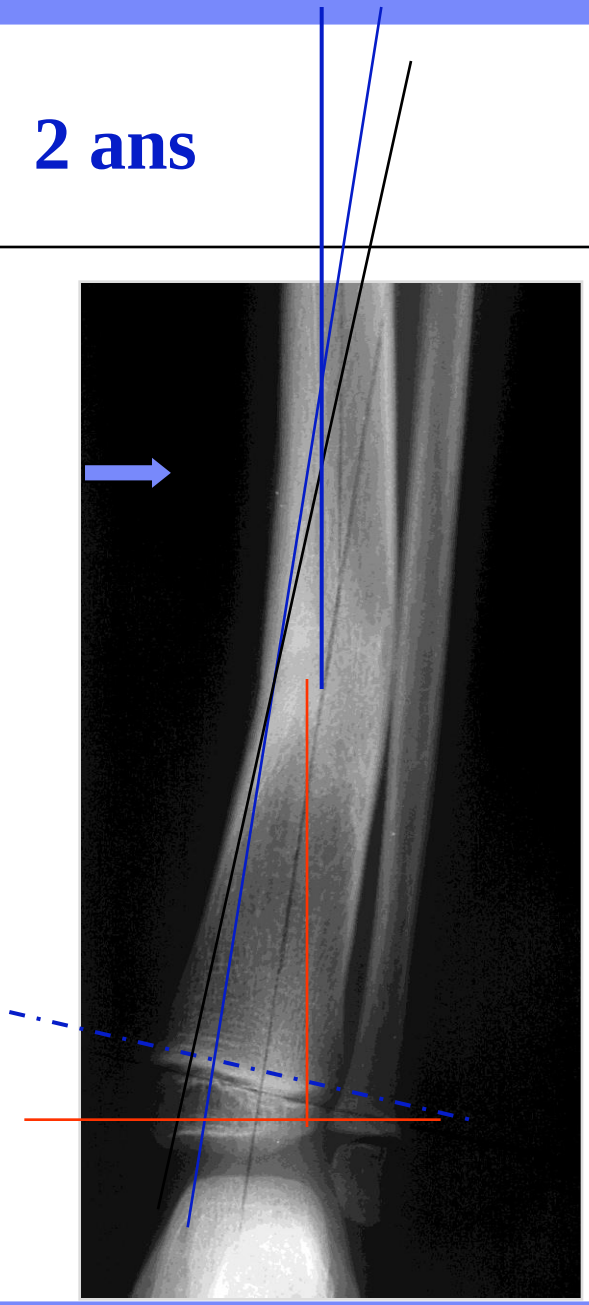

Photo F. Chotel

Croissance stimulée

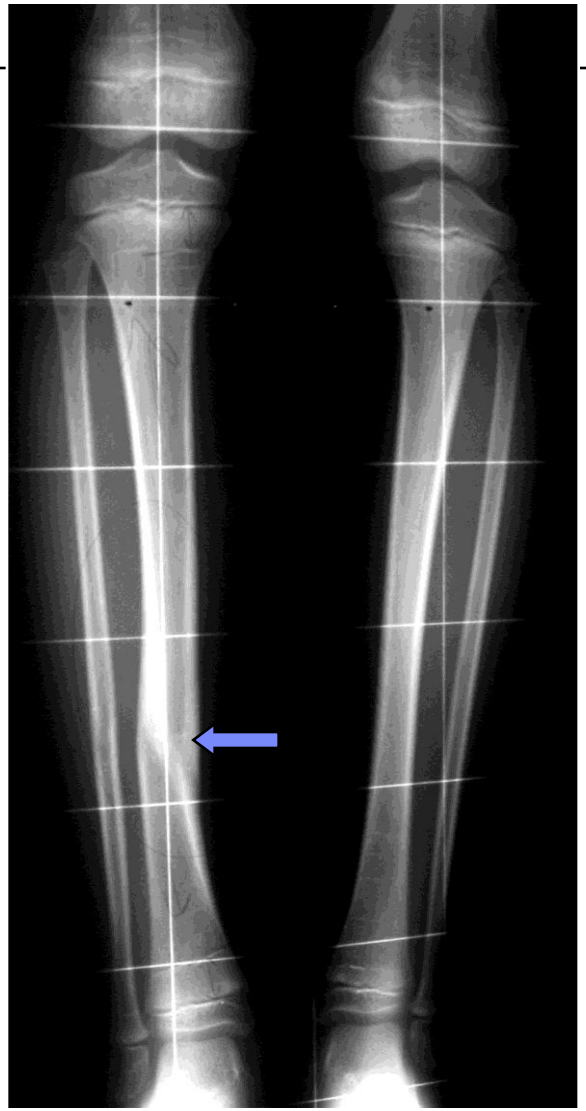

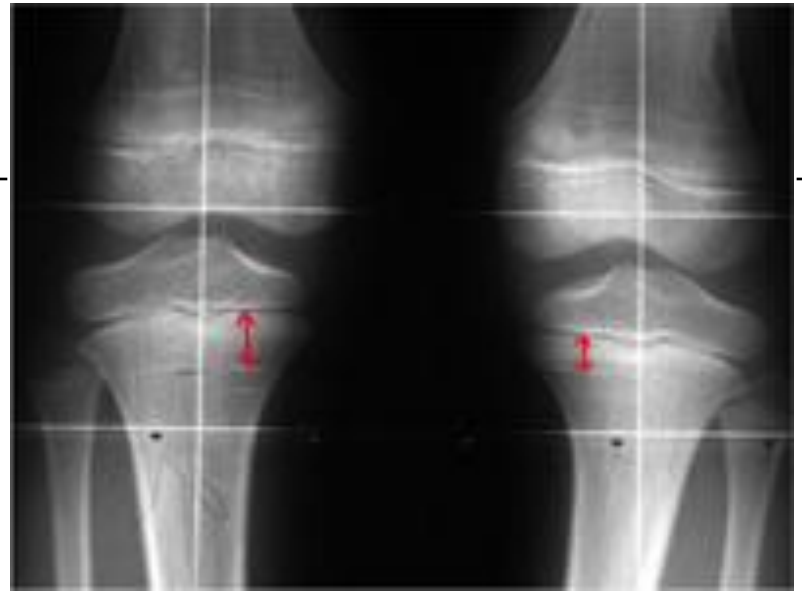

Suivre les stries «d’arrêt de croissance» ou lignes de Park et Harris

Photo F. Chotel

Exemple de remodelage d'une fracture proximale de l'humérus

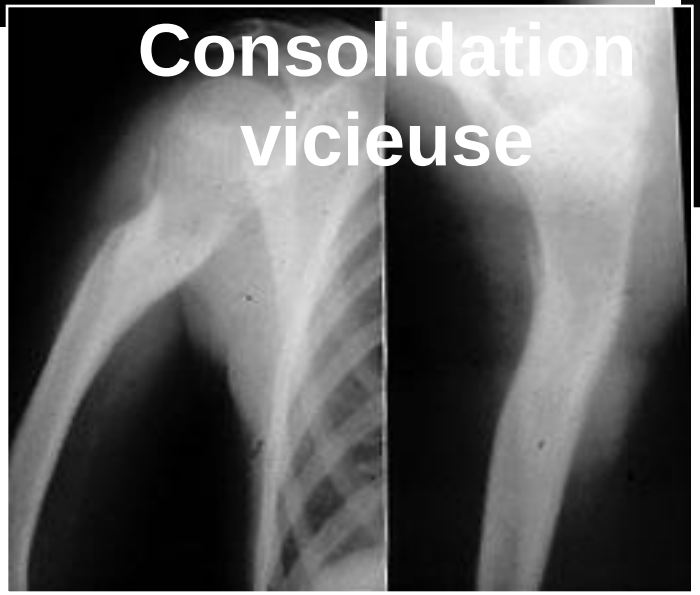

Fractures -décollements épiphysaires

Traumatismes des cartilages de croissance
Décollements épiphysaires-fractures de Salter et Harris

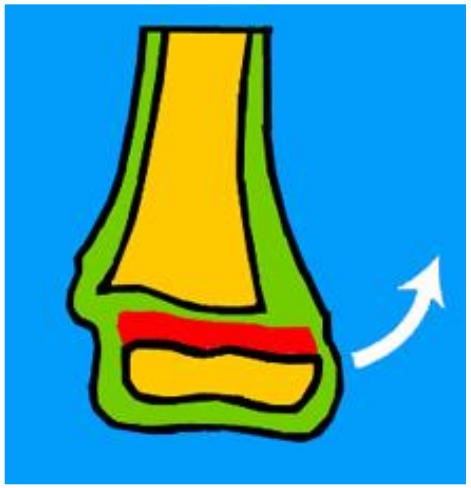

Type 1

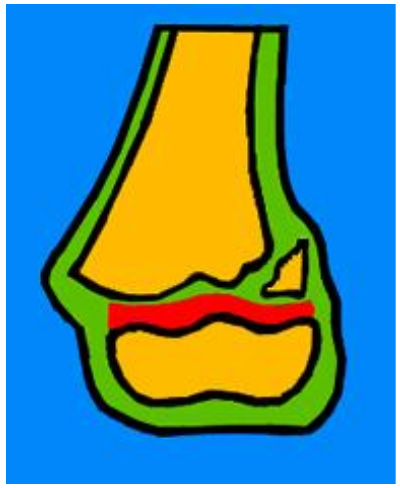

Type 2

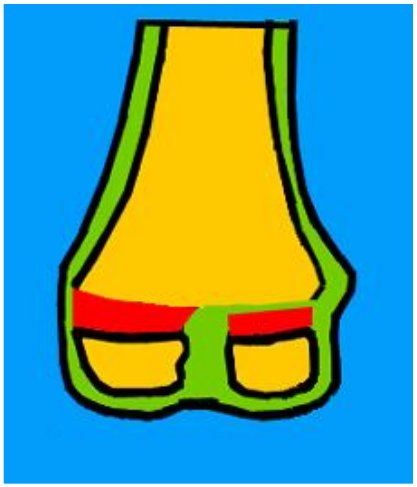

Type 3

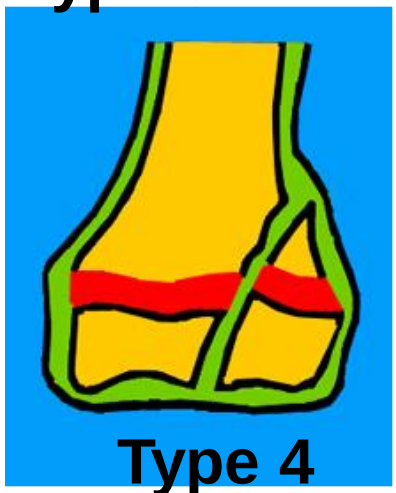

Type 4

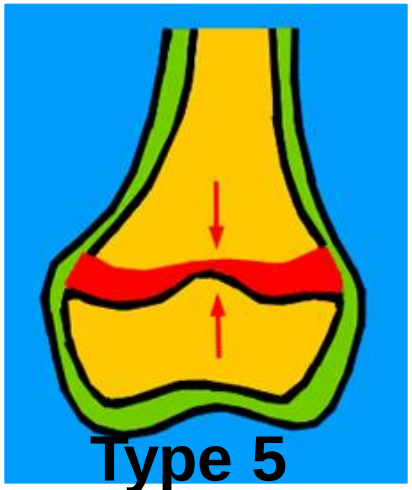

Type 5

Cartilages de conjugaison, plaques de croissance

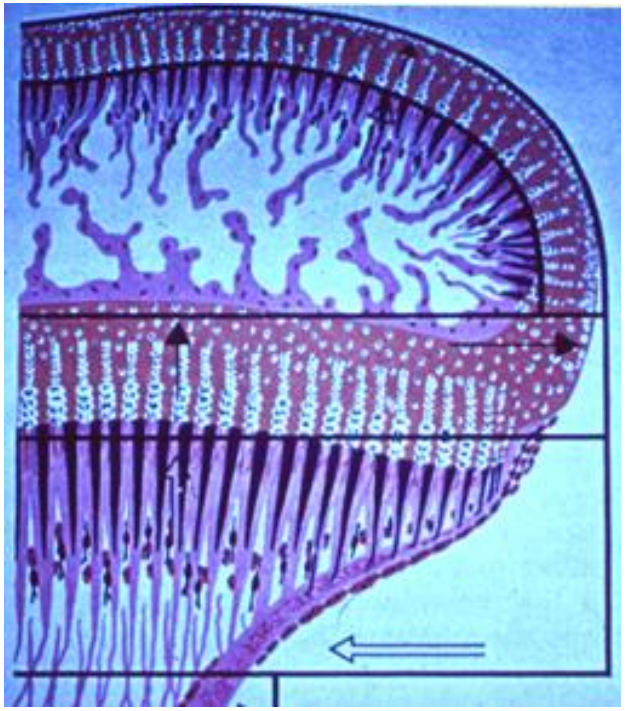

Aspect des cartilages de croissance en radiologie et en IRM

Quelles sont les caractéristiques radiologiques d'un décollement épiphysaire de type I de SALTER et HARRIS ?

- Décollement de toute la largeur du cartilage de conjugaison, sans fracture
- Déplacement nul parfois, ou modéré ou complet avec perte de contact
- Interposition possible du périoste, avec bâillement persistant après réduction

Type 1

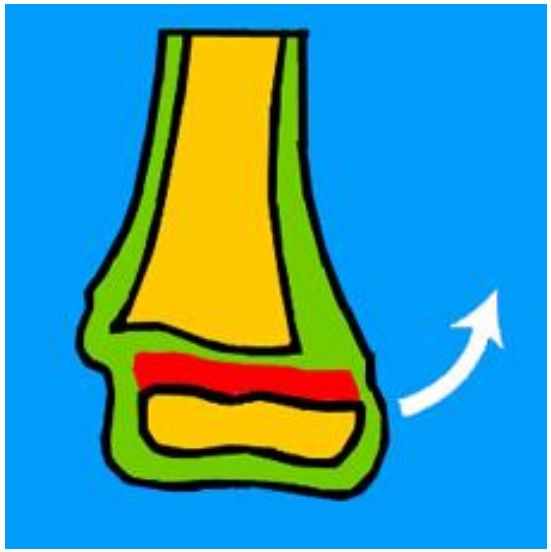

- Trauma en hyper-extension du genou
- Pas de tr. Vasculaire mais dysesthésies dos du pied

- Menace cutanée face postéro-externe du genou

Photo F. Chotel

Fractures en hyper-extension déplacées

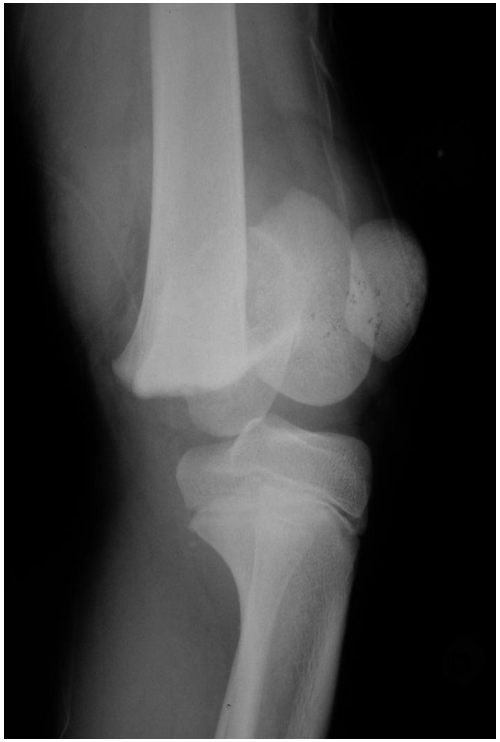

- Traction axiale douce sur genou fléchi tandis que l'opérateur « rechausse » l'épiphyse vers le bas et l'arrière
- Correction éventuelle de la translation latérale

Photo F. Chotel

Embrochage percutané ascendant

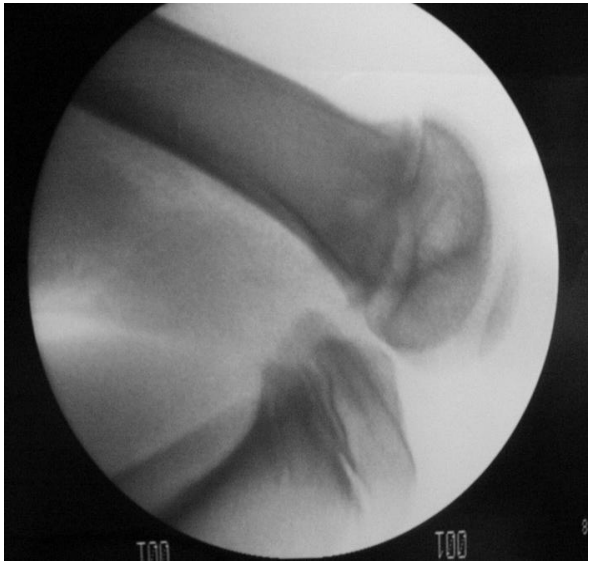

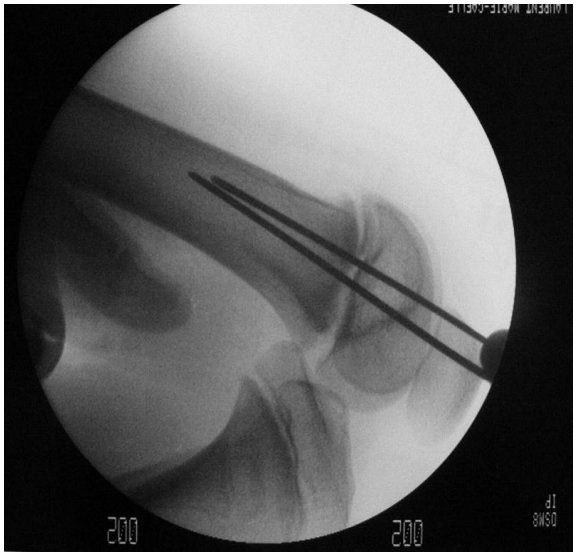

Photo F. Chotel

Après 5 semaines : ablation des broches

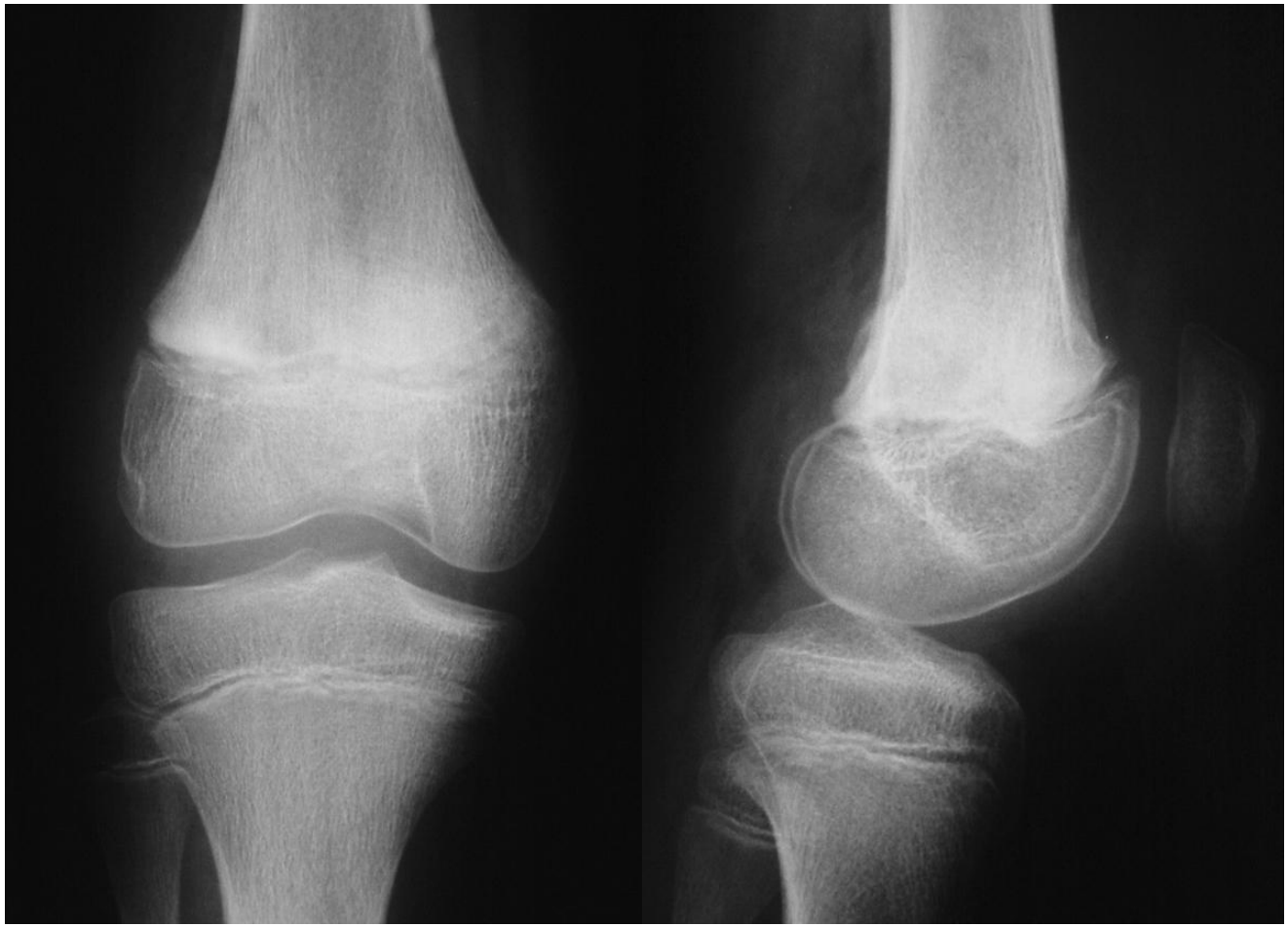

Photo F. Chotel

Photo F. Chotel

Type I : Trauma en hyperextension

Photo F. Chotel

Salter 1 du tibia en hyperextension : Manœuvres de réduction

Photo F. Chotel

Salter 1 de l’épaule

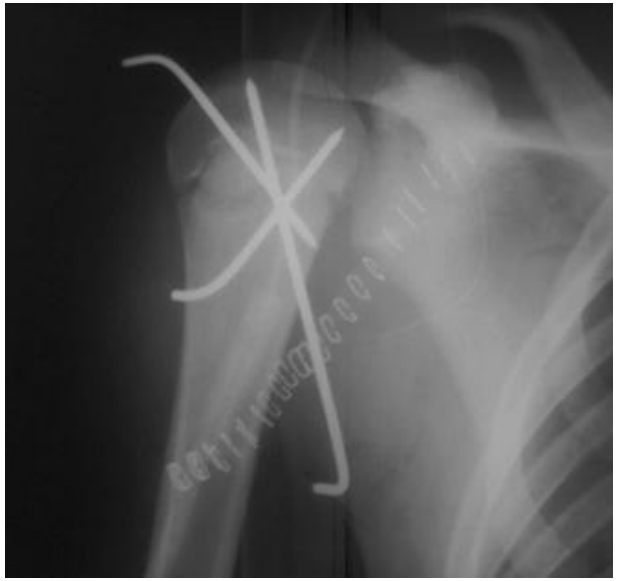

La réduction a nécessité un contrôle chirurgical pour l’embrochage

Type 2 (40 %)

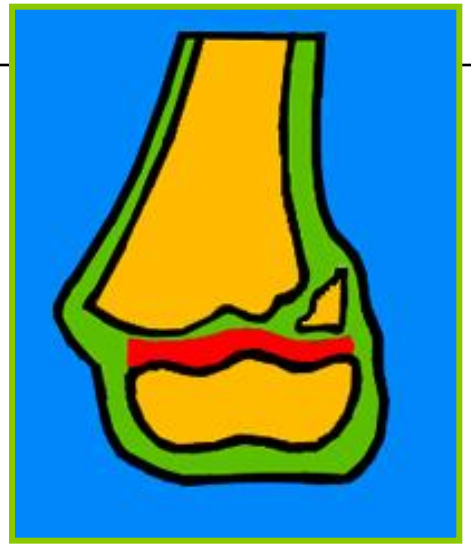

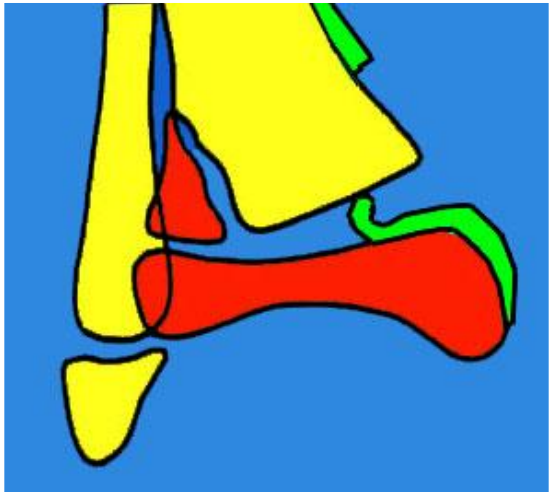

Interposition possible du périoste

Type 2

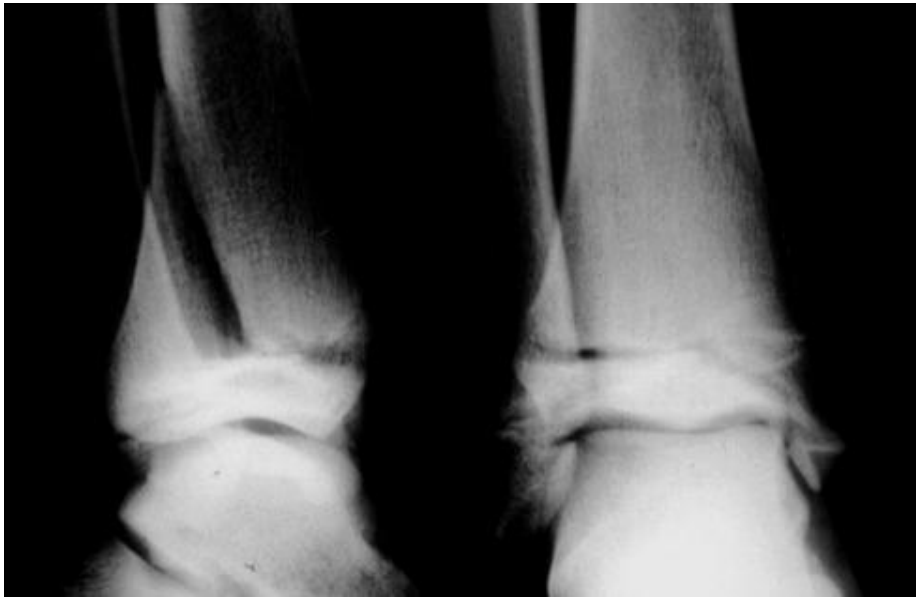

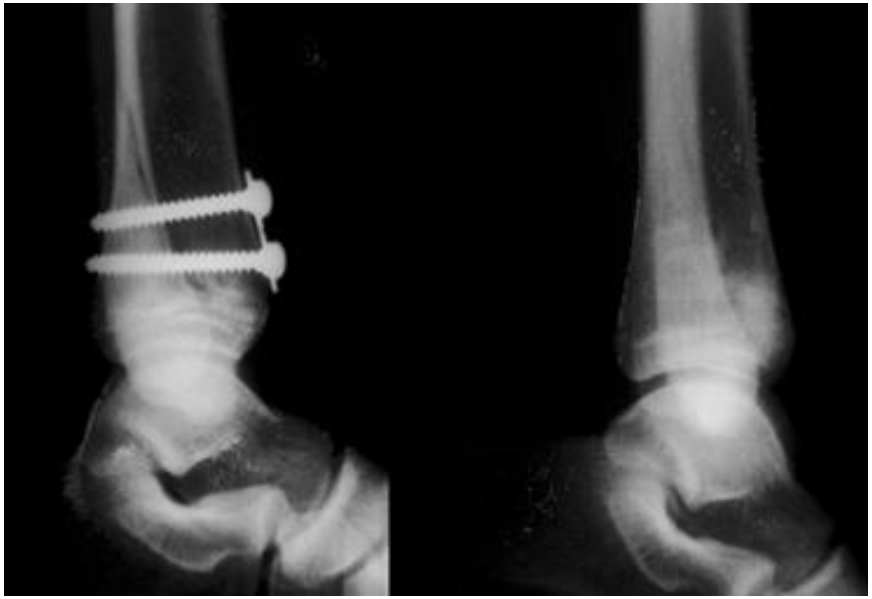

À la cheville, des traumatismes différents entraînent des lésions spécifiques

Supination-flexion plantaire

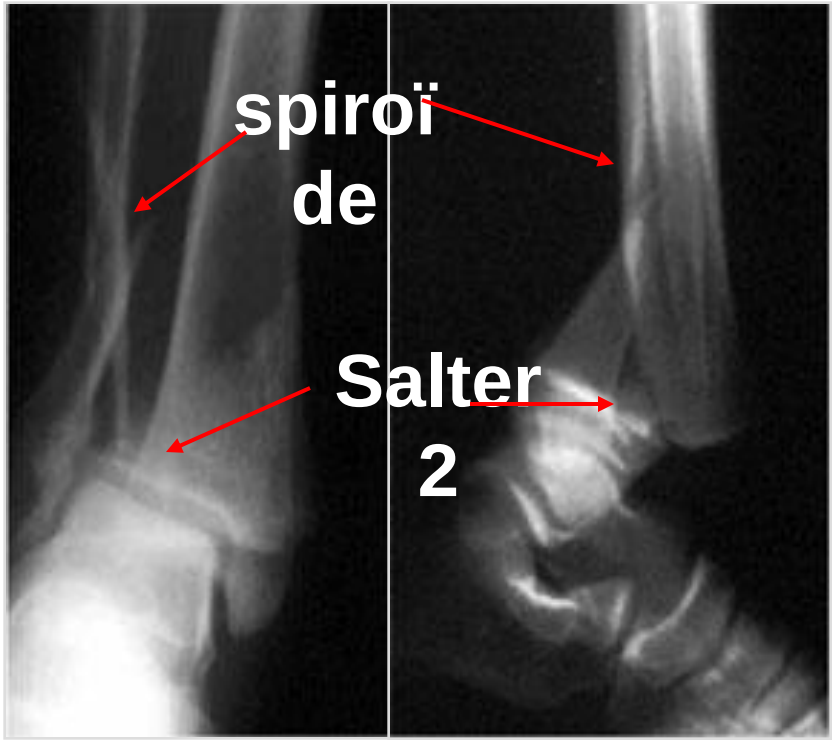

Supination-rotation externe

Pronation-éversion-RE

Photo F. Chotel

Photo F. Chotel

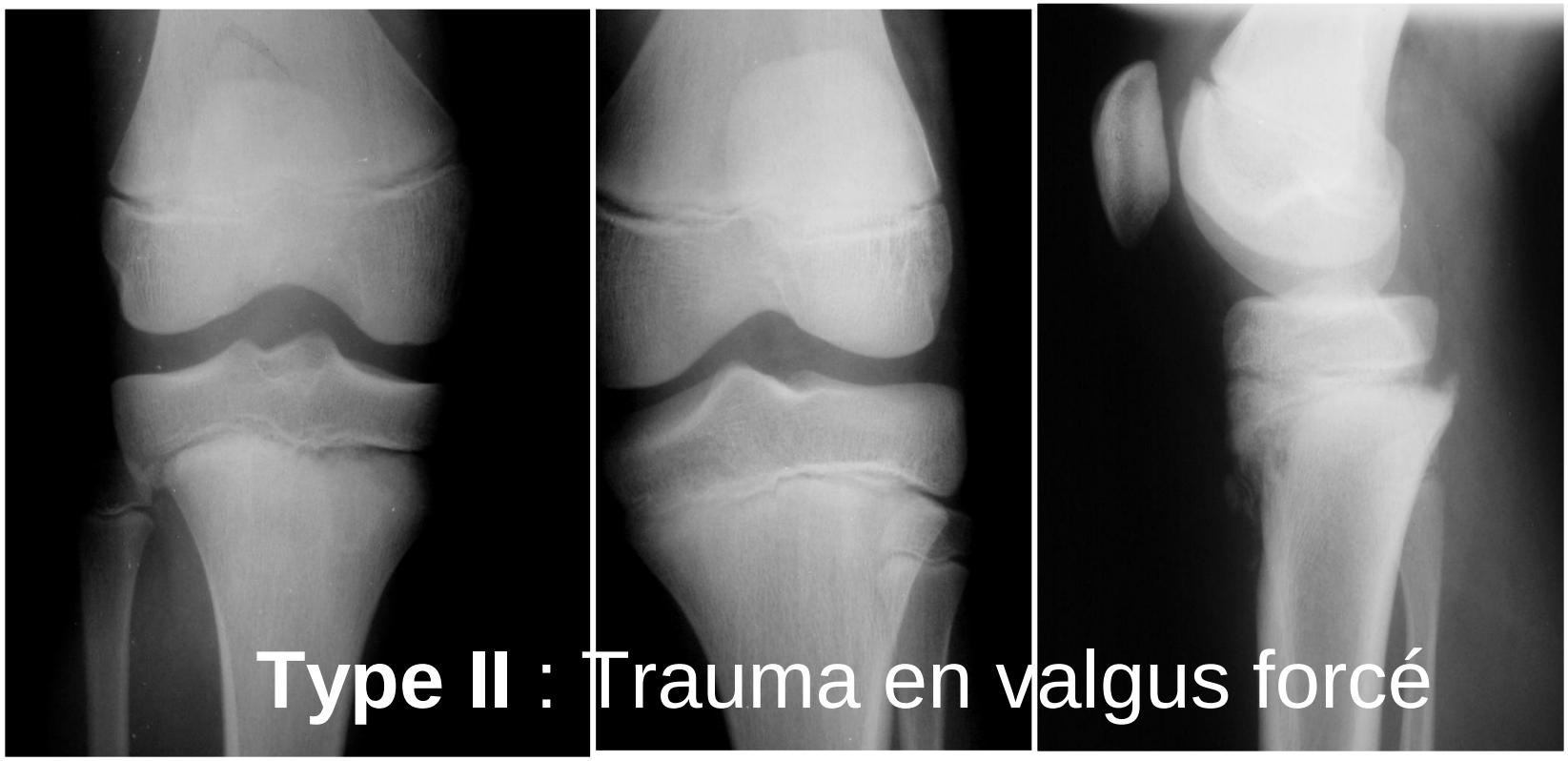

Type II : Trauma en valgus forcé

Type 3 (20 %)

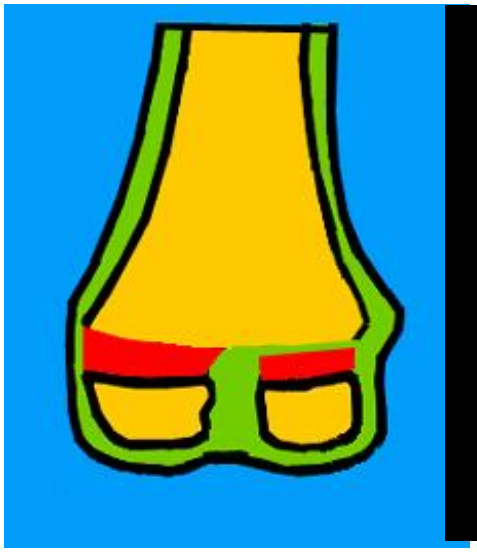

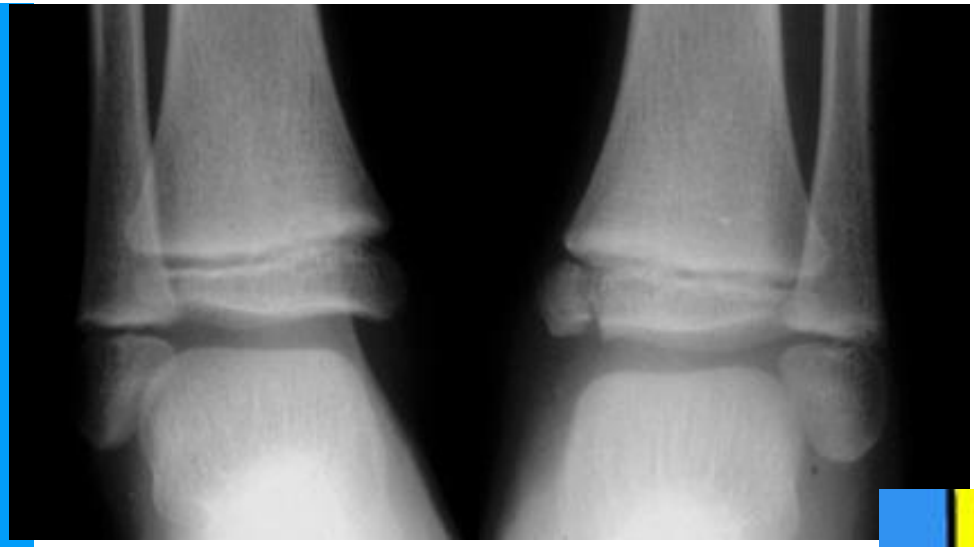

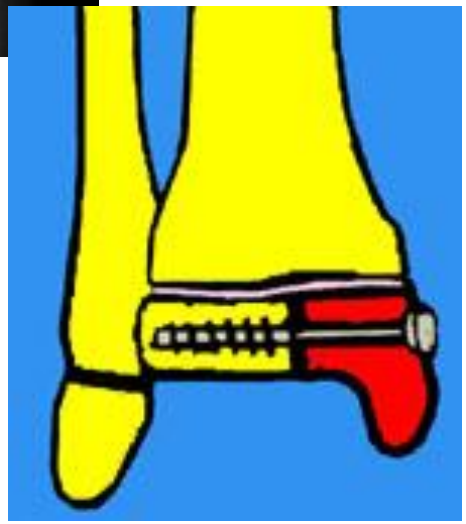

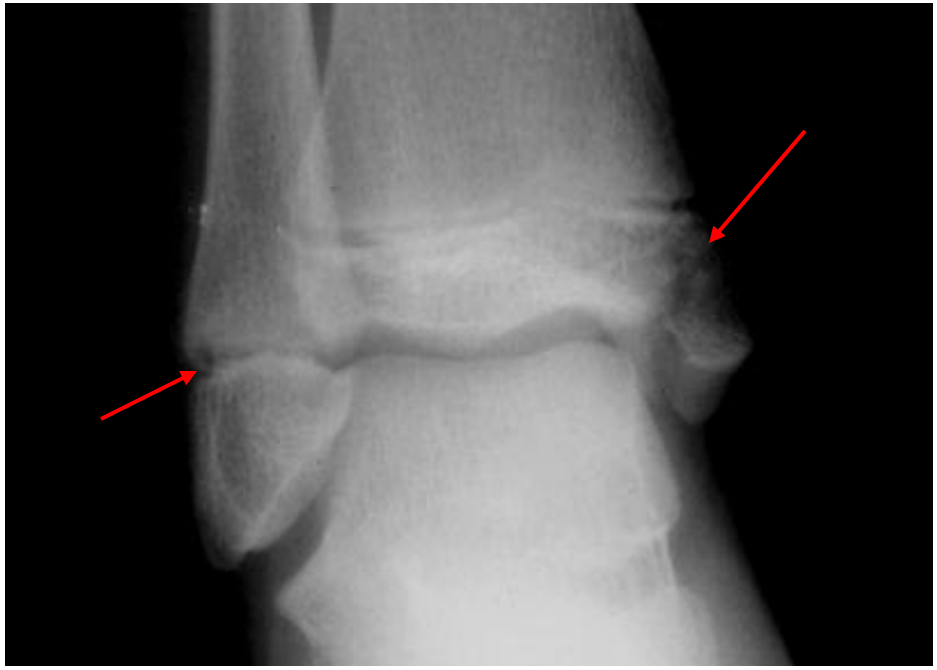

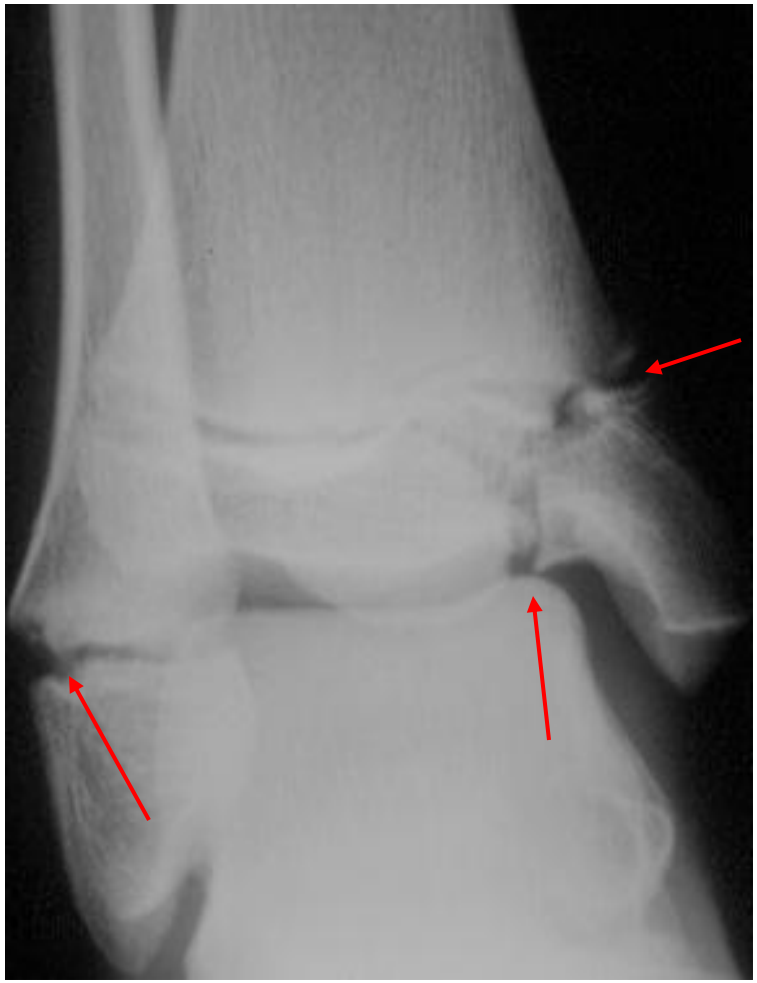

Malléole interne de type 3 avec malléole externe de type 1

Traitement par une vis interne **épiphysiodèse**

Photo F. Chotel

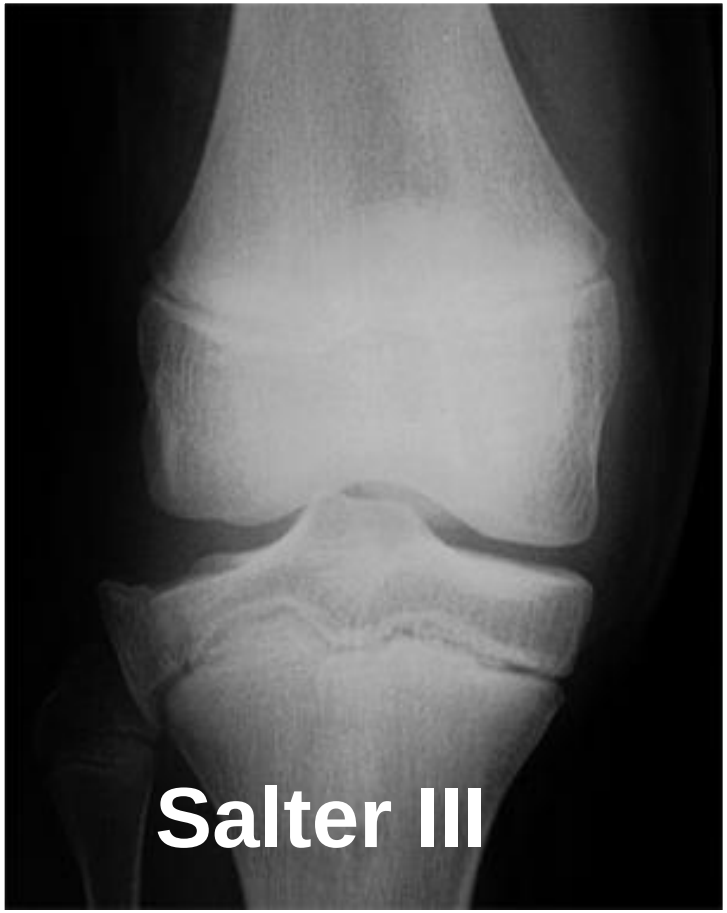

Photo F. Chotel

Exemple d’un type III invisible sur les radiographies simples

Photo F. Chotel

Mise en évidence, par les clichés dynamiques pré-opératoires en valgus forcé :

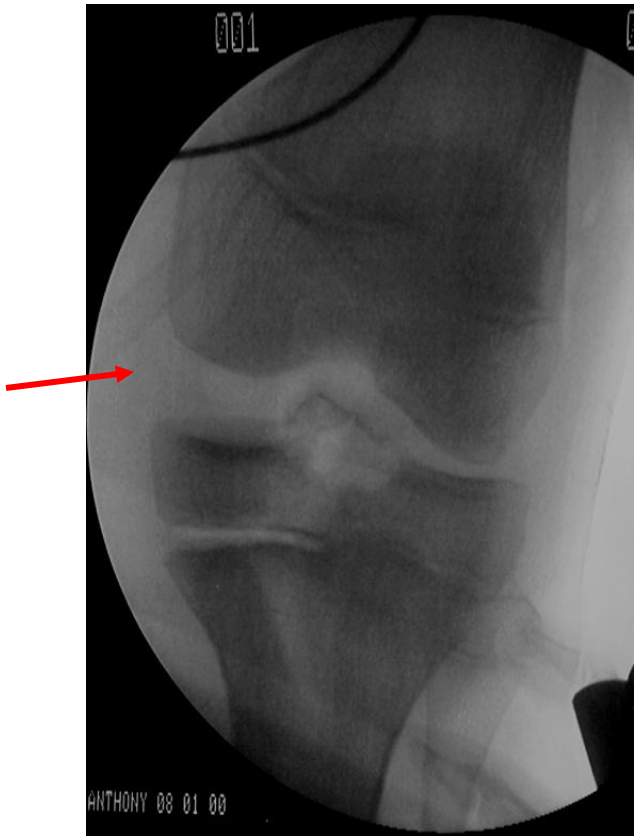

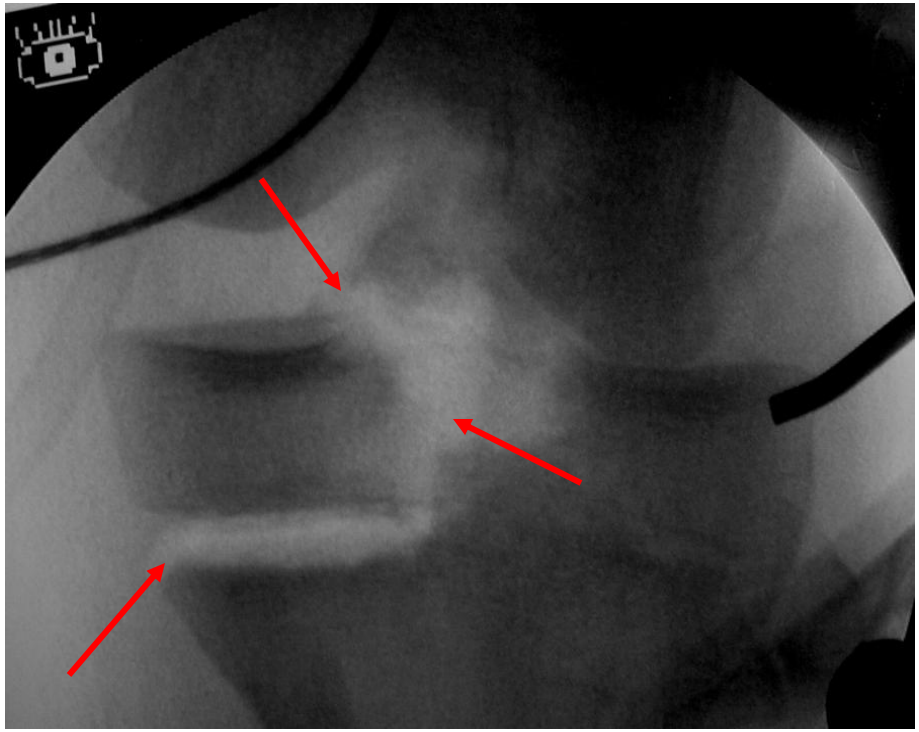

Photo F. Chotel

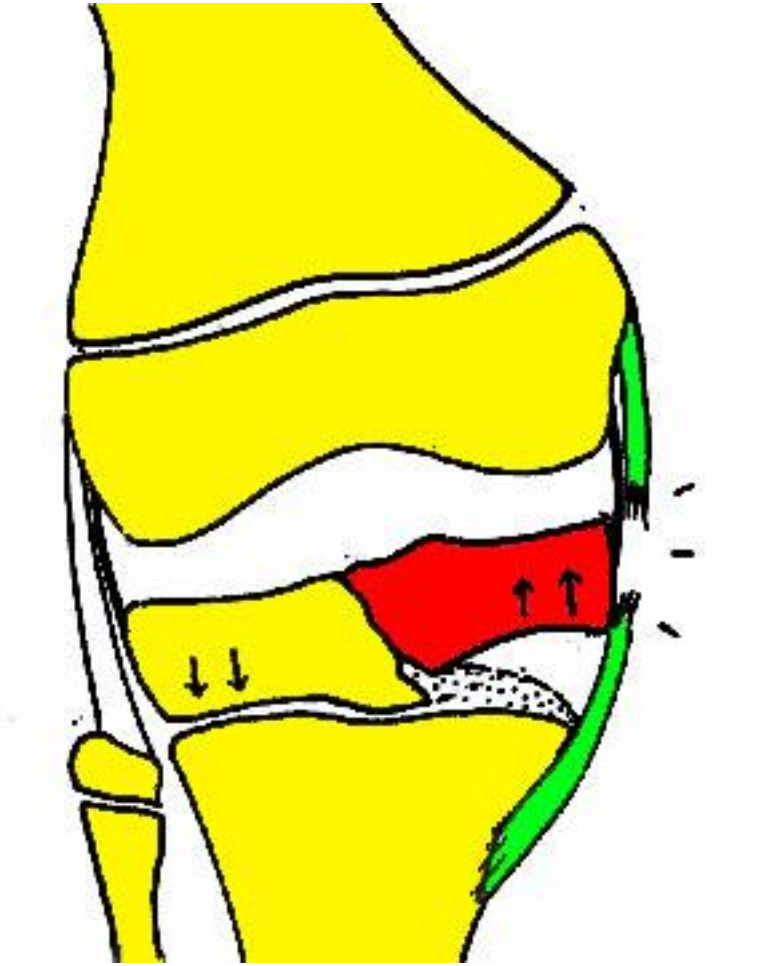

Le type 4 de la classification des décollements épiphysaires de SALTER-HARRIS

A Est un décollement pur sans fracture

B Est un décollement qui se poursuit par une fracture d'un petit fragment du côté épiphysaire

C Est un décollement partiel qui s'arrête au niveau d'une fracture qui sépare un petit fragment épiphysaire

D Est une fracture qui traverse le cartilage avec un décollement

E Aucune de ces propositions n'est exacte

Type 4 (15 %)

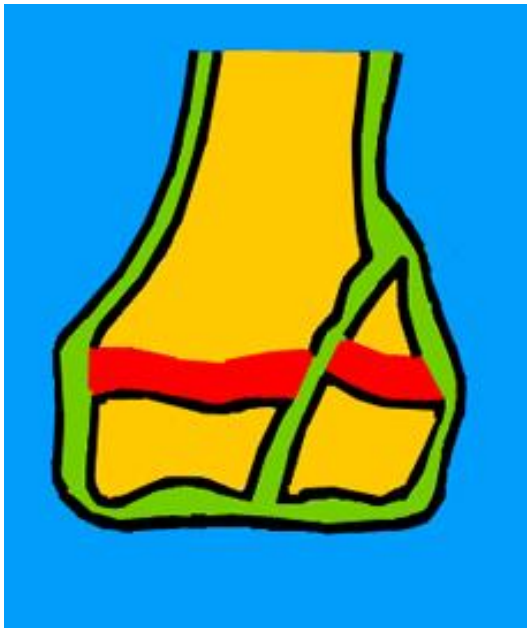

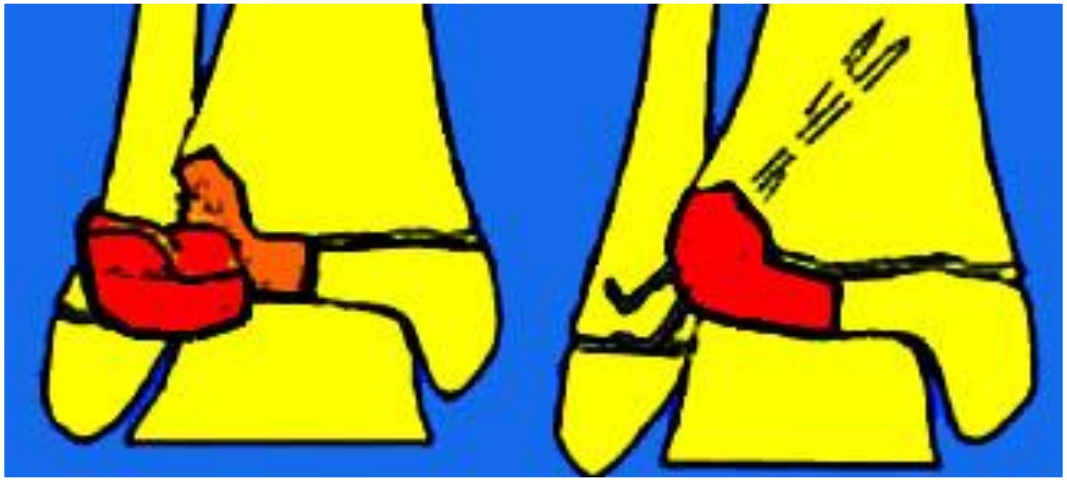

Fracture de Tillaux

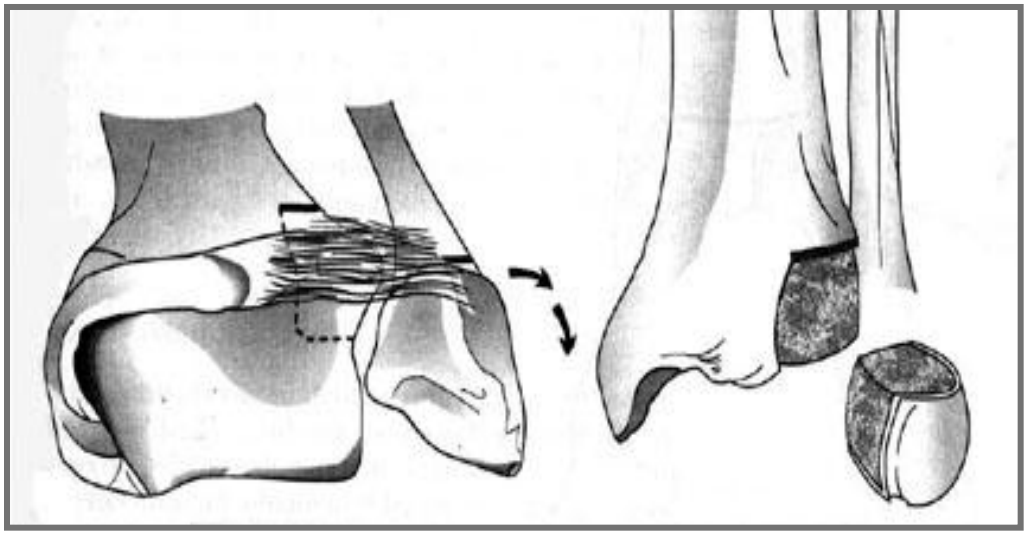



Lors d'une rotation externe forcée, le ligament péronéo-tibial antéro-inf. provoque l'avulsion osseuse correspondant au CDC encore ouvert

Tt chirurgical d'une fracture de Mc Farland
(Salter IV de la malléole interne)

- **Nécessité d'une réduction anatomique**
- **En cas de petits fragments : broches**
- **Sinon vissage direct parallèle au cartilage de croissance**

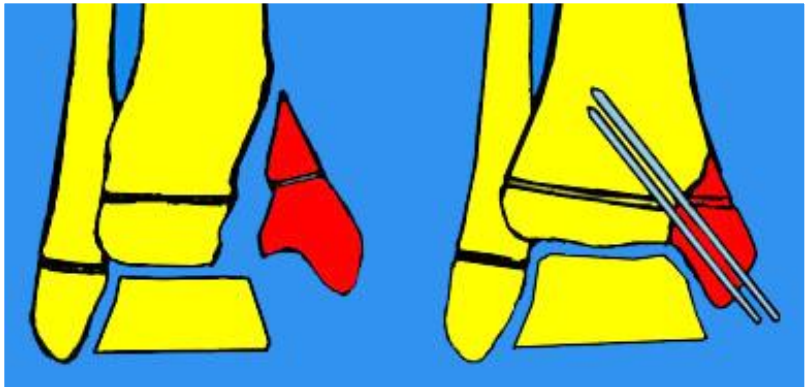

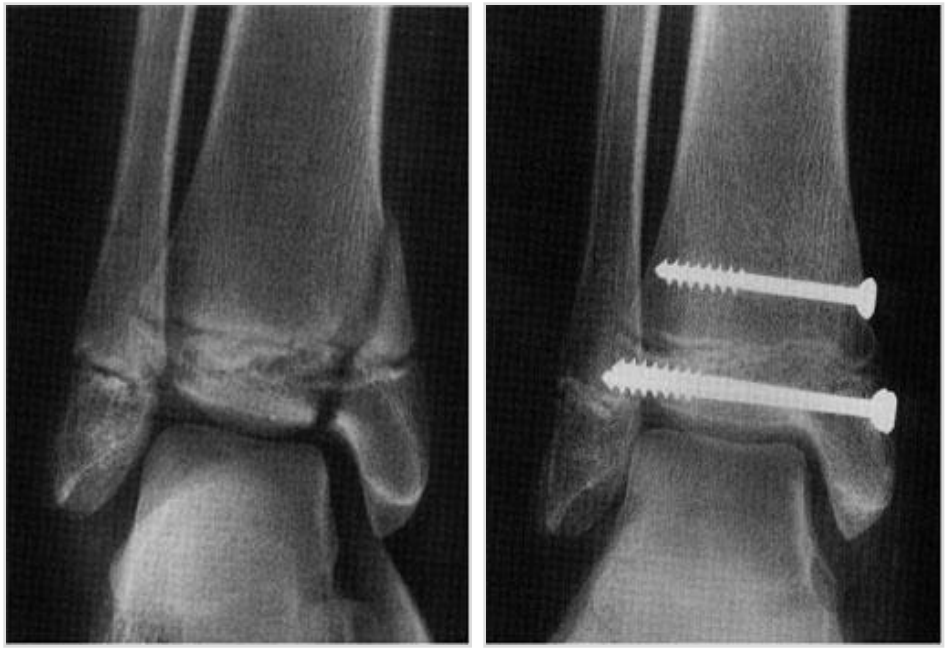

Photo F. Chotel

Type 5

Contusion du cartilage de croissance

Invisible à la radio

Risque d'épiphysiodèse

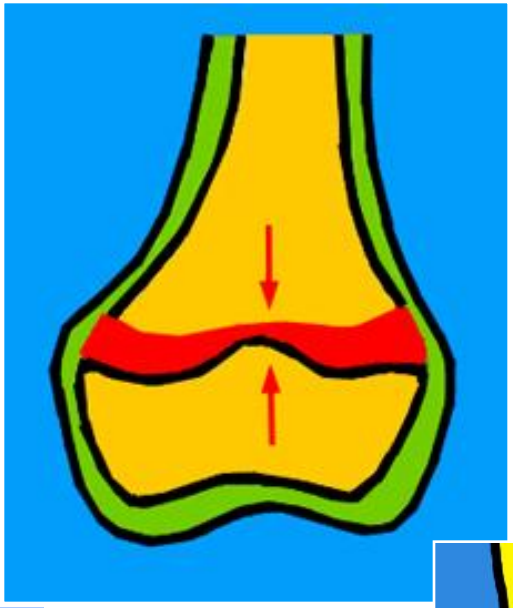

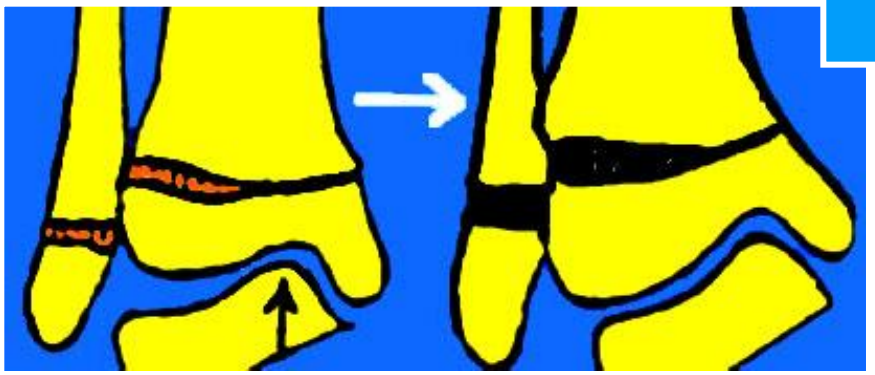

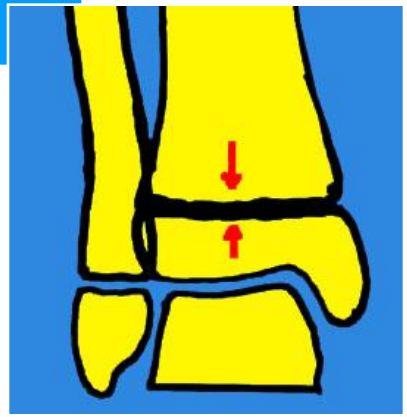

Stérilisation asymétrique du cartilage de croissance ou totale

Traumatisme en compression (chute d ’un lieu élevé)

Radio initiales normales

Diagnostic rétrospectif par arrêt de croissance

Photo F. Chotel

Type 5

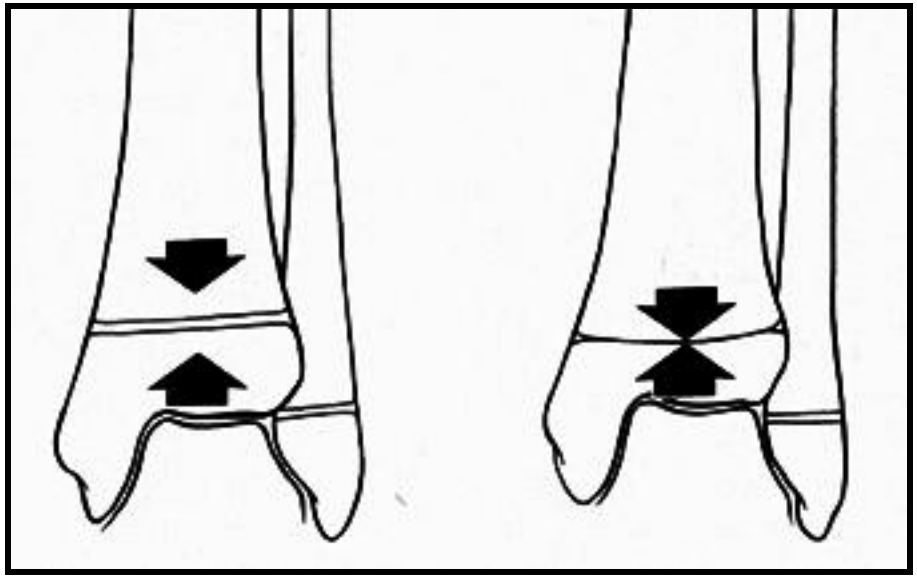

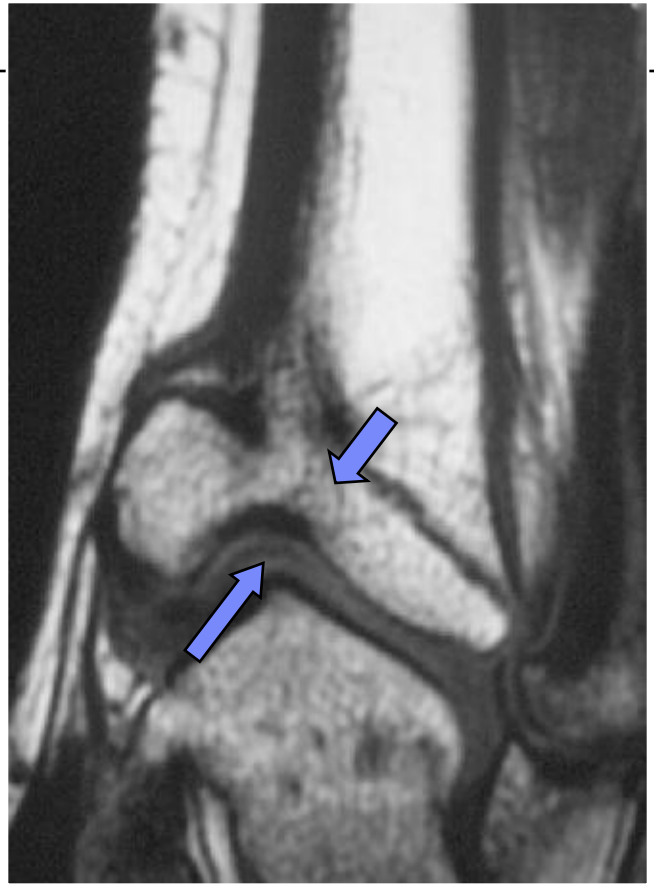

Le diagnostic est rétrospectif en présence d'une épiphysiodèse

Photo F. Chotel

Complications des fractures-décollements épiphysaires

- **Précoces**
  - Syndrome de loge
  - Complications vasculaires 10%
  - Complications nerveuses 3%
- **Tardives**
  - 20% instabilité et lésion dégénératives
  - 10% troubles de croissance

Facteurs favorisants l'épiphysiodèse

- Trauma violent
- Ouverture du foyer de fracture
- Infection
- Erreur de traitement
  - Réduction forcée
  - Ostéosynthèse inappropriée

Photo F. Chotel

Conséquences de l'épiphysiodèse

- **Épiphysiodèse totale ou partielle centrale**
  - Inégalité sans désaxation
  - Au genou : varus par croissance du péroné
- **Épiphysiodèse périphérique**
  - Désaxation en varus ou en valgus
  - En recurvatum
  - En flexum

Conséquences de l’épiphysiodèse

- **Inégalité dans 25 % des cas**
  - épiphysiodèse controlatérale
  - allongement
- **Défaut d’axe : 20%**
  - Désépiphysiodèse
  - Ostéotomies

Déformations diverses du genou à la suite d'une épiphysiodèse partielle au fémur

Genu valgum genu varum genu recurvatum genu flexum

- Genu valgum par épiphysiodèse asymétrique
- Ostéotomie fémorale de varisation en fin de croissance

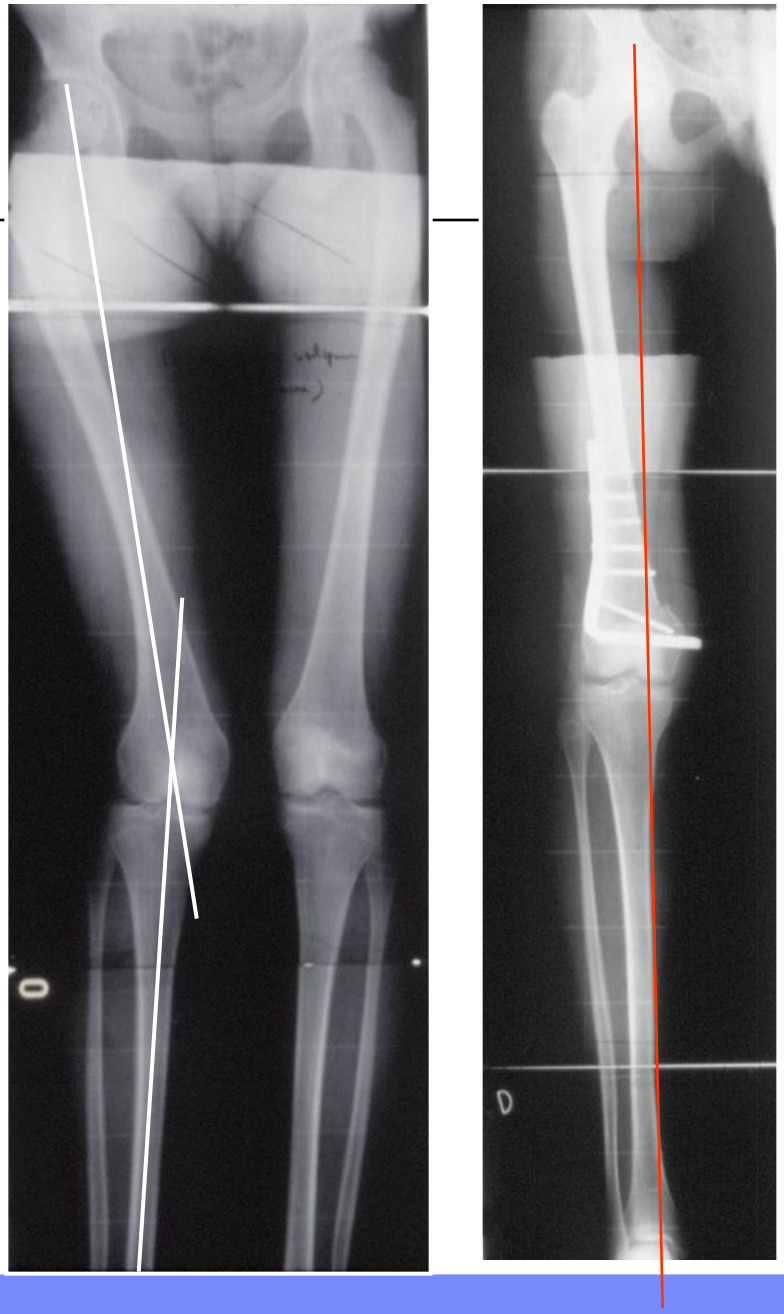

Normal Epiphysiodèse antérieure recurvatum

Troubles de croissance : CAT

- **Tentatives de désépiphysiodèse ?**
  - Croissance résiduelle > 2ans
  - Importance du pont osseux <30 %
- **Complément d'épiphysiodèse ?**
  - selon croissance résiduelle
- **Technique de distraction physaire ?**
- **Correction d'inégalité ?**
  - Genou controlatéral selon prévisions de longueur
- **Ostéotomies de réaxation ?**

Dans la classification des décollements épiphysaires de SALTER et HARRIS, le type I se définit par un ou plusieurs des caractères suivants

- **A** Une fracture qui accompagne le décollement
- **B** La totalité du cartilage de conjugaison est intéressée
- **C** Un risque d'interposition du périoste en cas de gros déplacement
- **D** L'absence de risques de perturbation de la croissance
- **E** Aucune de ces propositions n'est exacte

Les fractures-décollements épiphysaires

A Sont fréquentes entre 10 et 15 ans

B Peuvent être suivies de pseudarthroses

C Peuvent entraîner des perturbations de la croissance

D Doivent toujours être opérées pour obtenir une réduction parfaite

E Aucune de ces propositions n'est exacte